Aus der Dermatologischen Universitätsklinik in Marburg
Direktor: Prof. Dr. med. H. C. Friederich

# Lückenbildungen an Haut und Unterhaut im Bereich der Fußsohlen

## Ein Beitrag zur Problematik des Mal perforant du pied

INAUGURAL-DISSERTATION
zur
Erlangung des Doktorgrades der Zahnheilkunde
dem Fachbereich Humanmedizin der
Philipps-Universität Marburg
vorgelegt von

STEPHAN GOKEL
aus Mannheim

Marburg 1977

Druck: Görich & Weiershäuser, Marburg

Aus der Dermatologischen Universitätsklinik in Marburg
Direktor: Prof. Dr. med. H.C. Friederich

---

# Lückenbildungen an Haut und Unterhaut im Bereich der Fußsohlen

## Ein Beitrag zur Problematik des Mal perforant du pied

INAUGURAL-DISSERTATION
zur
Erlangung des Doktorgrades der Zahnheilkunde
dem Fachbereich Humanmedizin der
Philipps-Universität Marburg
vorgelegt von

STEPHAN GOKEL
aus Mannheim

Marburg 1977

---

Druck: Görich & Weiershäuser, Marburg

UNIV.
LEIDEN
BIBL.

Angenommen vom Fachbereich Humanmedizin der
Philipps-Universität Marburg am 23.9.1977

gedruckt mit Genehmigung des Fachbereichs

Dekan: Prof. Dr. med. F. Neurath

Referent: Prof. Dr. med. H.C. Friederich

Correferent: Prof. Dr. med. dent. H. Bernhardt

INHALTSVERZEICHNIS


| | | Seite |
|---|---|---|
| I. | EINLEITUNG | 1 |
| | a) Definition des M.p.p. | 1 |
| | b) Historischer Überblick | 3 |
| | c) Literaturübersicht | 5 |
| | 1. Häufigkeit des M.p.p. | 5 |
| | 2. Ätiologie und Pathogenese des M.p.p. | 7 |
| | 3. Lokalisation des M.p.p. | 20 |
| | 4. Schmerzen, Sensibilitätsstörungen und Knochenbeteiligung beim M.p.p. | 23 |
| | 5. Geschlecht und Alter der M.p.p.-Patienten | 26 |
| | 6. Therapie des M.p.p. und Rezidive | 29 |
| | d) Absicht und Ziel der eigenen Arbeit | 41 |
| II. | ERGEBNISTEIL | 43 |
| III. | DISKUSSION | 113 |
| IV. | ZUSAMMENFASSUNG | 131 |
| V. | LITERATURVERZEICHNIS | 134 |

Digitized by the Internet Archive
in 2026

https://archive.org/details/IA41552327_0028

# I. EINLEITUNG

## Mal perforant du pied

### a) Definition des Mal perforant du pied.

Mit den Bezeichnungen Mal perforant du pied, Mal perforant plantaire, Malum perforans pedis, neuropathisches Geschwür, trophisches Geschwür, Nelatongeschwür, perforating trophic ulcer of the sole of the foot und anderen wird in der Literatur ein chronisches Geschwür des Fußes, das bevorzugt an Belastungs- und Druckstellen der Fußsohle auftritt, benannt.
Neben der typischen Lokalisation des Geschwürs - unter dem Köpfchen der Metatarsalia I und V sowie unter dem Calcaneus - werden seine Schmerzlosigkeit, schlechte Heilungstendenz, Therapieresistenz und seine große Neigung zu Rezidiven als charakteristische Kennzeichen hervorgehoben.
Dem Mal perforant du pied liegt nach Mitteilungen zahlreicher Autoren fast immer eine der folgenden Erkrankungen ursächlich zugrunde:
Tabes dorsalis, Lepra, Diabetes mellitus, alkoholische Polyneuropathie, Encephalitis, Poliomyelitis, Myelodysplasie, Meningozele, Meningomyelozele, Syringomyelie, amyotrophische Lateralsklerose, multiple Sklerose, Spina bifida aperta et occulta, Tumoren der Wirbelsäule, des Rückenmarks und der peripheren Nerven, Verletzungen des Rückenmarks, der Wirbelsäule und peripherer Nerven, Schädigungen peripherer Nerven durch Verbrennungen und Erfrierungen, Blutungen im Zentralnervensystem, Ver-

giftungen, neurogene Durchblutungsstörungen, Endangitis und Arteriosklerose.
Morphologisch kennzeichnend für das Mal perforant du pied ist ein kleiner, rundlich bis ovaler, wie ausgestanzt wirkender Defekt mit scharfen, hyperkeratotischen Rändern, der trichterförmig in die Tiefe zieht und am Grund von schlaffen Granulationen bedeckt ist. Gelegentlich reicht das Ulcus bis auf Sehnen oder Knochen.
In der Umgebung des Geschwürs bestehen meist auffallend wenig entzündliche Veränderungen und häufig Sensibilitätstörungen.
Histologisch fehlen im Geschwürsbereich alle Schichten der Haut bis in die Subcutis.
Der Anteil des Granulationsgewebes auf dem Geschwürsgrund ist meist spärlich; dieser kann auch fibrinös eitrig belegt sein und durch bemerkenswert wenig entzündlich infiltriertes Bindegewebe von derbem, fast hyalinem Charakter gebildet werden, wodurch das Ulcus dem callösen Geschwür des Magens und Duodenums ähnelt.
Histologisch zeigt sich in der Umgebung des Geschwürs eine verdickte, parakeratotisch verhornte Epidermis.

Als Komplikationen des Mal perforant du pied können von dem Geschwür ausgehend lymphangitis, Erysipel, Abszeß, Phlegmone und Osteomyelitis des benachbarten Knochengewebes auftreten.

Im weiteren Text wird für den Terminus Mal perforant du pied die Abkürzung M.p.p.verwendet.

b) Historischer Überblick

1852 faßte - den Angaben von V. SANCHIS-PERPINA (1936) zufolge - der Franzose A. NELATON in einer denkwürdigen Vorlesung die Kenntnisse über das M.p.p., die schon vorher CLOQUET, DUPUYTREN und BOYER gesammelt hatten, zusammen.
Nach W. GRABER und Mitarbeitern (1973) wurde der Begriff Malum perforans 1852 zum erstenmal von NELATON geprägt, und W. GERTLER (1973) gibt an, daß erstmalig ein Geschwür am Fuß eines Leprakranken von dem französischen Chirurgen A. NELATON als "Mal perforant du pied" im Jahre 1852 veröffentlicht wurde.
Laut L. BOGAERT (1940) beschrieb NELATON 1852 erstmals diese Krankheit unter dem Namen "Mal perforant plantaire familiale".
Während auch einige andere Autoren A. NELATON als den Erstbeschreiber des M.p.p. bezeichnen, schrieb O. SCAGLIETTI (1931): "Die Krankheit wurde das erstemal in den 50-iger Jahren des vergangenen Jahrhunderts im französischen Schrifttum beschrieben, und zwar war VESIGNE der erste Beschreiber dieser Krankheit (1852), während der Name Malum perforans pedis von LEPLAT (1855) herrührt".
Nach J. ELBAZ und R. VILAIN (1969) aber, wurde der Terminus Mal perforant plantaire erstmals von VESIGNIE gebraucht. Auch J. KULOWSKI und R. PERLMAN (1936) sowie H. KERN (1948) nennen den französischen Arzt VESIGNE im Jahre 1852 als den Erstbeschreiber des M.p.p.
Im weiteren Verlauf waren folgende Daten in der Historie des M.p.p. von Bedeutung.

"Schon MARCHAND beschrieb 1864 Hautnekrosen mit dem Bild des Mal perforant als Zeichen trophischer Störungen bei Diabetes" (F. BELSER, 1969).
V. SANCHIS-PERPINA (1936) bezeichnete MAUREL als den Ersten, der im Jahre 1871 am Malum perforans die Verletzung auch der benachbarten Knochen feststellte, obgleich diese Beobachtung lange Zeit ohne Bedeutung blieb. 1873 befaßten sich DUPLAY und MORAT mit der anatomischen Grundlage der beim Malum perforans vorkommenden Sensibilitätsstörungen, wobei sie außer den Erkrankungen des Nervensystems auch solche der versorgenden Gefäße als Ursache anschuldigten (O. SCAGLIETTI, 1931).

1879 beschrieben nach H. KERN (1948), SAVORY und BUTLIN Veränderungen des Skeletts beim M.p.p., und laut F. BELSER (1969) erkannten BALI und THIEBERGE bei trophischen diabetischen Plantarulcera erstmals 1881 die neurogene Ätiologie und hoben die Ähnlichkeit zu tabischen Veränderungen hervor.
1890 analysierte GASQUEL (Paris) nach CL. HURIEZ und M.-Y. DUPRIEZ (1971) bereits 91 M.p.p. aus der medizinischen Literatur von 10 Jahren. Die Ursachen waren die folgenden:

| | | |
|---|---|---|
| 49 mal Syphilis | = | 54 % |
| 14 mal Diabetes | = | 15 % |
| 8 mal Syringomyelie | = | 9 % |
| 8 mal Alkoholismus | = | 9 % |
| 8 mal periph. Nervenläsion | = | 9 % |
| 4 mal Trauma des Nervensystems | | |

c) Literaturübersicht

In der Literatur der vergangenen 40 Jahre finden sich neben zahlreichen kurzen Beiträgen und Veröffentlichungen von Einzelfällen einige größere und umfassendere Arbeiten über das M.p.p.
Im folgenden Abschnitt sollen die Aussagen und Ergebnisse dieser Arbeiten zu wesentlichen Punkten in der Problematik des M.p.p. zusammengefaßt werden, nämlich zu:

1. Häufigkeit des M.p.p.
2. Ätiologie und Pathogenese des M.p.p.
3. Lokalisation des M.p.p.
4. Schmerzen, Sensibilitätsstörungen und Knochenbeteiligung beim M.p.p.
5. Geschlecht und Alter der M.p.p. - Patienten
6. Therapie des M.p.p. und Rezidive.

Daneben sollen in Tabellen Daten aus Veröffentlichungen einzelner Fälle dargestellt werden, da diese in den größeren Auswertungen bisher nicht berücksichtigt wurden.

1. Häufigkeit des M.p.p.

Die Tatsache, daß es sich beim M.p.p. um eine seltene Erkrankung handelt, wird von vielen Autoren festgestellt, wobei allerdings genaue Zahlenangaben recht spärlich sind.
Hierbei ist außerdem besonders zu berücksichtigen, daß

Zahlen über die Häufigkeit des M.p.p. in Afrika, Indien und Südamerika zwar interessant sind, aber abgesehen davon, daß es sich zumeist um ein M.p.p. bei Leprapatienten handelt, schon wegen der sehr verschiedenen sozialen, hygienischen und Umweltfaktoren, die bei Entstehung und Verlauf des M.p.p. eine Rolle spielen, mit Zahlen aus dem europäischen Raum schlecht vergleichbar sind.

O. SCAGLIETTI (1931) schrieb hierzu: "Die absolute Häufigkeit der Krankheit ist nicht genau bekannt. LEWAI fand unter 32.000 chirurgischen Fällen bloß 10 und HOFMANN unter 2.886 Fällen 15 mit Malum perforans behaftete Patienten".

H. RODER und G. SEBASTIAN (1971) fanden in der Klinik und Poliklinik für Hautkrankheiten der Medizinischen Akademie "Carl Gustav Carus" Dresden während einer Beobachtungszeit von 13 Jahren in der 100-Betten Klinik nur 7 Fälle von Malum perforans pedis.

J. LANGUILLON und Mitarbeiter (1960) sahen im Zeitraum von Januar bis November 1959 unter mehr als 3.000 Leprapatienten in Afrika 403 Patienten mit M.p.p.

W. ROSS (1962) fand selbst in Nigeria bei 10 % der leprakranken ein M.p.p. und erwähnt F. HAMERIX (1959), der in Indien unter 2.479 leprapatienten 9,3 % M.p.p.-Patienten fand.

E. PRICE (1959) konnte in Nigeria bei 2.395 leprapatienten 561 M.p.p., d.h. 11,7 Ulzera auf 100 Füßen feststellen. CL. HURIEZ und M.-Y. DUPRIEZ ermittelten bei ihrer Untersuchung in 25 Jahren 75 Fälle von M.p.p. an der Dermatologischen Klinik Lille, was weniger als 1 $^{o}/oo$ der untersuchten Fälle bedeutet.

## 2. Ätiologie und Pathogenese des M.p.p.

Bei der Entstehung des M.p.p. spielen nach CL. HURIEZ und M.-Y. DUPRIEZ (1971) drei Faktoren eine wesentliche Rolle, nämlich:

1. entscheidender Weise der nervale Faktor, denn die M.p.p. sind im wesentlichen trophische Störungen
2. der arterielle Faktor, der sehr oft mit dem M.p.p. verbunden ist, weshalb man auch von neurovaskulären Manifestationen spricht.
3. der mechanische Faktor, besonders bei schon bestehenden Fußdeformitäten.

V. MUCHA (1928) schrieb zur Ätiologie des M.p.p.: "Ausfall von Sensibilität, Gefäßinervation, Sekretion, trophischer Funktion und eventuelle Gefäßerkrankung bedingen in ihrem Zusammenwirken die gestörte Trophik des Gewebes. Sie äußert sich in verminderter Widerstandsfähigkeit gegen äußere Einwirkungen mechanischer, thermischer, bakterieller Art".

Nach V. MUCHAS Ansicht sind bei weitgehend gestörter Trophik keine stärkeren Schädigungen zur Auslösung klinisch manifester Störungen mehr nötig, da diese dann bereits durch erhöhte oder physiologische Inanspruchnahme ausgelöst werden können.

O. NORDMANN (1942) betont, daß das M.p.p. in erster Linie auf dem Boden eines nervösen Grundleidens ent-

steht, und daß es infolge vasomotorischer und sensibler Störungen besonders an den stark belasteten Stellen der Fußsohle auftritt. Seiner Meinung nach spielt der mechanische Faktor auch bei anderen Lokalisationen so z.B. am Innenrand der Fußsohle bei der Hammerzehe eine wichtige Rolle.
Die Bedeutung des mechanischen Faktors wurde von V. SANCHIS-PERPINA (1936) durch die Beobachtung des Einflusses langer Märsche und Traumata durch Druck der Schuhe bestätigt.

E. PRICE (1964) hält den mechanischen Faktor für den ätiologischen Hauptfaktor bei der Entstehung des M.p.p. Er glaubt, daß seine Beobachtungen der Heilung von M.p.p. durch Bettruhe oder Immobilisation mit Gipsverband die Wichtigkeit des mechanischen Faktors erhellen. Außerdem stellt E. PRICE in seinen ausführlichen Untersuchungen bei Leprapatienten fest, daß die Verteilung der M.p.p. auf der Fußsohle nicht der statischen Belastung durch das Gewicht entspricht, dann müßten nämlich die Hälfte aller M.p.p. auf der Ferse zu finden sein, wo etwa die Hälfte des Gewichtes beim stehenden Patienten abgestützt wird, sondern daß die M.p.p. - entsprechend der dynamischen Beanspruchung der Gewebe beim Gehen hauptsächlich im Vorfußbereich - auch vorwiegend dort zu finden sind.
Neben E. PRICE (1959) wiesen auch Z. YOSIPOVITCH und J. SHESKIN (1971) und W. ROSS (1962) auf die beim Gehen, besonders aber beim Abheben des Fußes vom Boden, hauptsächlich in den Geweben des Vorfußbereiches auftretende Zug-, Scher- und Friktionskräfte und die

häufige Lokalisation des M.p.p. im Vorfußgebiet hin. Zwar mißt auch O. SCAGLIETTI (1931) dem mechanischen Faktor einige Bedeutung zu, er sieht aber in der Tatsache, daß nach seinen Erfahrungen des M.p.p. auch bei einem bettlägrigen Patienten rezidivieren kann, einen Beweis dafür, daß dieses nicht allein vom Druck abhängt.
Den vaskulären Faktor hält dieser Autor für nicht wesentlich, da er bei seinen Fällen keine Gefäßveränderungen als Ursache des M.p.p. finden konnte. Er sieht die Ursachen in mechanischen Belastungen des Fußes und hauptsächlich in Erkrankungen des Nervensystems.
G. HOHMANN (1948) erwähnt bei den ätiologischen Faktoren des M.p.p. auch Verletzungen. Er bemerkt, daß die Ursachen dieses Geschwürs noch nicht völlig geklärt sind und jedenfalls keine einheitliche Ätiologie besteht.
Er schreibt: "Einesteils sieht man in dem mechanischen Druck beim Stehen ein die Gewebe schädigendes Moment; andere Fälle werden durch eine chronische Erkrankung der Gefäße, eine Arteriitis obliterans oder Arteriosklerose - oft zugleich bei Diabetes - erklärt; die meisten dürften durch eine Erkrankung des Zentralnervensystems und der peripheren Nerven entstehen".

Aus dem Vorangegangenen wird ersichtlich, daß die Bedeutung der mechanischen, vaskulären und nervalen Faktoren bei der Genese des M.p.p. von den genannten Autoren unterschiedlich beurteilt wird.
Einige Autoren haben in ihren Untersuchungen auch die Häufigkeit der dem M.p.p. zugrundeliegenden Erkrankungen ermittelt, und sind dabei ebenfalls zu teilweise nicht

übereinstimmenden Ergebnissen gekommen.
Die in der Literatur aufgeführten Grundkrankheiten sind schon in der Einleitung dieser Arbeit aufgeführt worden, weshalb auf eine Wiederholung verzichtet, und die Ergebnisse über die Häufigkeit des Auftretens der einzelnen Erkrankungen dargestellt werden können.

J. KUIOWSKI und R. PERLMAN (BROOKLYN, 1936) fanden bei 33 Patienten mit M.p.p. folgende ursächlich zugrundeliegenden Ersterkrankungen:

8 x Gefäßveränderungen
6 x Diabetes
6 x Erfrierungen
5 x Spina bifida occulta
4 x Ein trauma
2 x Tabes dorsalis
1 x Obesitas
1 x Familiäre Veranlagung
1 x Spina bifida manifesta
1 x Encephalitis
1 x Traumatische Myelitis
1 x Röntgenstrahlenverbrennung

CI. HURIEZ und M.-Y. DUPRIEZ (Lille, 1971) ermittelten bei 75 Fällen von M.p.p.:

41 % Diabetes (= 31 Patienten)
12,2 % Nicht diabetische Arteriitis
12,2 % Alkoholische Polyneuritis
5 % Tabes dorsalis (= 4 Patienten)
11,5 % Acropathie ulcero-mutilante

11 % Traumata des Nervensystems
6 % Schwer klassifizierbare Fälle
1,3 % Portugiesische Paraamyloidose

CL. HURIEZ und M.-Y. DUPRIEZ heben den Unterschied zur Häufigkeitsverteilung der Grundkrankheiten bei Gasquel (1890) hervor, dessen Ergebnisse sie in ihrer Arbeit mitveröffentlichten:

54 % Syphilitiker
15 % Diabetiker
9 % Syringomyelie
9 % Alkoholismus
9 % Periphere Nervenläsionen
5 % Traumata des Nervensystems
(Gasquel, 1890)

J. THIVOIET und H. PERROT (Lyon, 1970) sahen bei 32 Patienten:

18 x Acropathie ulceromutilante sporadique (BUREAU und BARRIERE)
7 x Diabetes
4 x Diabetes und Alkoholismus
1 x Posteriore Radikotomie
1 x Kompression von Spinalnervenwurzeln
1 x Tabes dorsalis

In der von mir aus der Literatur zusammengestellten Tabelle I finden sich die Grundkrankheiten in folgender Häufigkeit:

14 x Diabetes mellitus (davon in 1 Fall zusätzlich Trauma am Fuß)

12 x Lepra
11 x Acropathie ulceromutilante pseudo-syringomyelique non familial
8 x Erfrierung (davon in 1 Fall zusätzlich Trauma am Fuß)
6 x Syphilis (davon in 1 Fall zusätzlich periphere Nervenläsion)
5 x Periphere Nervenläsion (davon in 1 Fall zusätzlich Syphilis)
5 x Spina bifida
4 x Alkoholismus (davon in 1 Fall zusätzlich Rauschgiftsucht)
3 x Meningomyelocele
3 x ungeklärte Primärerkrankung
2 x Periphere Gefäßerkrankung (davon in 1 Fall zusätzlich Trauma am Fuß)
2 x Charcot - Marie - Tooth peroneal atrophy
1 x Meningocele
1 x Syringomyelie
1 x Myelodysplasie
1 x Rückenmarkstrauma
1 x Rückenmarkstumor
1 x Rückenmarksmißbildung

(Infolge von Mehrfachnennungen einzelner Fälle ist die Summe größer als 80)

Der Diabetes mellitus ist also bei CL. HURIEZ und M.-Y. DUPRIEZ (1971) mit 41 % der Fälle die häufigste Primärerkrankung des M.p.p.
Auch J. ELBAZ und R. VILAIN (1969) bestätigen - aller-

dings ohne Zahlenangaben - , daß der Diabetes die häufigste Ersterkrankung des M.p.p. in Frankreich ist.
In der aus Literaturfällen aufgestellten Tabelle I ist der Diabetes mit 14 von 80 Fällen ebenfalls die häufigste Ursache des M.p.p.
In der Tabelle von J. KULOWSKI und R. PERLMAN (1936) nimmt er den zweiten Platz ein, ebenso bei J. THIVOLET und H. PERROT (1970) sowie auch schon bei GASQUEL (1890). M. PLAUCHU und Mitarbeiter (1972) sehen ebenfalls im Diabetes mellitus eine der Hauptursachen des M.p.p. Ganz im Gegensatz dazu fand H. RODER und G. SEBASTIAN (1971) in ihrer Studie in 13 Jahren an der Dermatologischen Klinik in Dresden keinen einzigen Fall von M.p.p., bei dem als Primärerkrankung ein Diabetes mellitus zugrunde lag.
Im Widerspruch dazu steht die Feststellung G. HOHMANNS (1948), daß er den Diabetes nicht selten als Ursache des M.p.p. sah, und die Aussage von O. ROHLEDERER (1961): "Die diabetische Neuritis scheint in letzter Zeit die Tabes als Ursache des Ulcus zu übertreffen. Indessen fehlen vergleichend statistische Angaben aus größeren Beobachtungsserien".

Zum Diabetes selbst als Primärerkrankung schreiben Cl. HURIEZ und M.-Y. DUPRIEZ (1971), daß er im allgemeinen nur wenige Jahre vor dem Erscheinen des M.p.p. begonnen habe, selten mehr als 10 Jahre schon bestehe, und daß er in 1/4 der Fälle sogar erst nach dem Auftreten der Ulzerationen entdeckt worden sei.

Abweichend davon geben M. PLAUCHU und Mitarbeiter (1972) die durchschnittliche Dauer des Bestehens des Diabetes beim Auftreten des M.p.p. mit 11,4 Jahren an und zitieren J. THIVOLET und H. PERROT, deren Wert bei 16 Jahren liegt.

Bei ihren Patienten mit diabetischem M.p.p. fanden die Autoren:

| | CL.HURIEZ u.M.Y.DUPRIEZ | M.PLAUCHU u. Mitarb. | H.PERROT |
|---|---|---|---|
| Neurologische Befunde | 9 Fälle (30%) | 17 Fälle | 9 Fälle |
| Nur arterielle Veränderungen | 8 Fälle (25%) | 12 Fälle | 0 Fälle |
| Neurolog. und vaskuläre Veränderungen | 14 Fälle (45%) | 18 Fälle | 2 Fälle |

Die Tabes dorsalis wird in der Untersuchung von GASQUEL 1890, die bei CL. HURIEZ und M.-Y. DUPRIEZ (1971) zitiert wird, als die häufigste Ursache des M.p.p. aufgeführt.
O. ROHLEDERER (1961) schreibt, daß trophische Ulzera bei der Tabes dorsalis relativ häufig sind.
Hingegen konnte H. RODER (1971) keinen Fall von Tabes dorsalis mit M.p.p. finden, obwohl auch er betont, daß das Malum perforans pedis vielfach in erster Linie als Zeichen einer Tabes dorsalis galt.
Unter Berücksichtigung der Ergebnisse von CL. HURIEZ und M.-Y. DUPRIEZ (4 Tabesfälle von 75 Patienten), der Zahlen, der von mir zusammengetragenen Fälle aus dem Schrifttum (6 x Syphilis bei 80 Fällen) von J. THIVOLET und H. PERROT (1 Tabesfall bei 32 Patienten) und der

von J. KULOWSKI und R. PERLMAN (2 Tabesfälle bei 33 Patienten) erkennt man, daß über den Stellenwert der Tabes dorsalis als Grunderkrankung beim M.p.p. von einigen Autoren gegensätzliche Angaben gemacht werden.

Der Lepra kommt in unserem geographischen Raum als Primärerkrankung des M.p.p. überhaupt keine Bedeutung zu. Es ist daher verständlich, daß sie in sehr vielen Untersuchungen nicht in Erscheinung tritt.
Aus den Arbeiten von W. ROSS (1962), E. PRICE (1959) und J. LANGUILLON und Mitarbeitern (1960) geht aber ihre Wichtigkeit als Ersterkrankung beim M.p.p. in den Ländern mit einer bedeutenden Zahl Leprakranker hervor. Diese Autoren sahen bei etwa 10 % der von ihnen behandelten Leprapatienten ein M.p.p. Wie J. LANGUILLON und Mitarbeiter (1960) betonen ist aber die von ihnen untersuchte Gruppe von über 3.000 Leprakranken unter denen sie 403 M.p.p.-Patienten fanden, keineswegs repräsentativ, da nach ihren Erfahrungen die Leprakranken mit M.p.p. überdurchschnittlich häufig in stationäre Behandlung kamen. Aus diesen Literaturbeiträgen über das M.p.p. bei Lepra läßt sich folglich entnehmen, daß die Lepra als Primärerkrankung des M.p.p. in bestimmten Ländern z.B. Süd-Indien, Ost Nigeria, zur Zeit noch große Bedeutung hat und daß dort - wie H. RODER und G. SEBASTIAN (1971) bemerken - die Lepra bei differentialdiagnostischen Erwägungen in den Vordergrund zu stellen ist und das M.p.p. möglicherweise als ein Leitsymptom für deren Spätform verwertet werden kann.

Gefäßerkrankungen wurden von CL. HURIEZ und M.-Y. DUPRIEZ (1971) in 12,2 % ihrer 75 Fälle gefunden, J. KULOWSKI und R. PERLMAN (1936) fanden sie bei 8 ihrer 33 Patienten als Grundkrankheit.
In den Veröffentlichungen von Einzelfällen, die von mir in Tabelle I zusammengefaßt wurden, trat eine Gefäßerkrankung nur 1 mal als alleinige Grundkrankheit des M.p.p. auf, ein zweitesmal in Zusammenhang mit einem Trauma am Fuß.
Dagegen befindet sich unter den M.p.p.-Patienten von J. THIVOLET und H. PERROT (1970) keiner mit einer das M.p.p. bedingenden Gefäßveränderung.
Während - wie oben dargestellt - die Gefäßveränderungen von einigen Autoren mit bemerkenswerter Häufigkeit als ursächliche pathologische Veränderungen beim M.p.p. gesehen wurden, fanden andere sie offenbar überhaupt nicht.

Anders verhält es sich mit den Verletzungen, Mißbildungen und Erkrankungen des Zentralnervensystems und der peripheren Nerven.
Diese sind zwar keine der häufiger vorkommenden Ursachen des M.p.p., werden aber bei allen größeren Untersuchungen gefunden.
Eine besonders auffällige Häufigkeit der Syringomyelie gibt es aber in diesen Untersuchungen nicht, obwohl diese zeitweise als eine der wichtigsten Grundkrankheiten beim M.p.p. betrachtet wurde, wie z.B. von V. MUCHA (1928).

Im französischen Schrifttum treten einige Fälle von M.p.p. bei "Acropathie ulcero-mutilante" auf, wobei

nach CL. HURIEZ und M.-Y. DUPRIEZ (1971) hier der familiäre Typ THEVENARD DENY-BROWN - als Folge einer angeborenen Nervenläsion im peripheren Neuron - und ein häufigerer, nicht familiärer, erworbener Typ BUREAU-BARRIERE zu unterscheiden ist. Letzterer findet sich nach Y. BUREAU und Mitarbeitern (1953) vorwiegend bei Männern, die in schlechten sozialen Verhältnissen leben, fast alle Alkoholiker sind, und in deren Vorgeschichte sich als begünstigende Momente wiederholte Traumata und Erfrierungen finden lassen. Nach CL. HURIEZ und M.-Y. DUPRIEZ (1971) sind wesentliche Bestandteile beider Formen neurotrophische Störungen der Haut und des Knochens in den distalen Extremitätenabschnitten, verbunden mit lokalen dissoziierten pseudosyringomyelischen Sensibilitätsstörungen, ohne andere Zeichen dieser Myelodysplasie. Den nicht familiären Typ der Acropathie ulcero-mutilante (BUREAU) fanden J. THIVOLET und H. PERROT (1970) bei 18 ihrer Patienten mit M.p.p. - 16 davon waren Alkoholiker - und bei 7 ihrer 75 Patienten - alle 7 große Alkoholiker - fanden ihn CL. HURIEZ und M.-Y. DUPRIEZ.
In 11 Fällen, der in Tabelle I zusammengetragenen Fälle aus dem Schrifttum, sieht man eine Acropathie ulcero-mutilante non familiale (Typ BUREAU), die familiäre Form kam unter diesen Fällen nicht vor.

Schließlich werden auch einige schwer klassifizierbare Fälle oder Fälle mit ungeklärter Ätiologie im Schrifttum dargestellt, z.B. bei E. MAY und Mitarbeitern (1937), E. GOURIOU und Mitarbeitern (1937), H. JUGHENN und Mit-

arbeitern (1949) und M. BURMAN und W. PERLS (1958). Auch bei den Untersuchungen von CL. HURIEZ und M.-Y. DUPRIEZ (1971) war bei 6 % der Fälle die Ursache des M.p.p. schwer klassifizierbar.

Die Entstehung eines M.p.p. wird von einem Teil der Autoren so dargestellt, daß sich aus einer kleinen oberflächlichen Hautläsion - z.B. durch einen vorspringenden Nagel in einem Schuh, enge Schuhe, Verletzungen durch Steine, Dornen und Nägel beim Barfußgehen, unbemerkte Verbrennungen mit Bettflaschen oder unsachgemäße Schwielen- und Warzenentfernung, - die wegen der meist verminderten Schmerzempfindung gar nicht oder kaum bemerkt wird, ein sekundär infiziertes Ulcus entwickelt, das in dem trophisch geschädigten Gewebe sehr tief penetriert und bis auf Knochen und Gelenke vordringen kann.
Während E. MUIR (1943) nur diese Entstehung des M.p.p. beschreibt, ist diese nach Ansicht von J. ANDERSEN (1961), W. ROSS (1962) und F. BEISER (1969) selten und eindeutig weniger häufig als die zweite, in vielen Arbeiten beschriebene Entstehungsweise des M.p.p. Bei dieser steht keine äußere Verletzung am Beginn der Ulcusbildung, sondern entweder die Bildung einer hyperkeratotischen Schwiele unter der es zur Ansammlung von seröser oder blutigseröser Flüssigkeit kommt, die später nach Verdünnung der Schwiele nach außen durchbricht, oder die Bildung einer Blase, die sich öffnet und zur Entstehung eines Ulcus führt, das im weiteren Verlauf trichterförmig in die Tiefe vordringt.

Diese zweite, bei weitem häufigere Entstehungsweise des M.p.p. wurde in ihrem Verlauf von ADRIAN (zitiert bei O. SCAGLIETTI, 1931) in 3 Stadien eingeteilt, nämlich:

Stadium 1, die Ausbildung einer Schwiele oder Blase
Stadium 2, Öffnung der Schwiele und Entstehung eines oberflächlichen Ulcus
Stadium 3, Tiefergreifen des Geschwürs bis auf Sehnen, Knochen oder Gelenke.

O. ROHLEDERER (1961) hält diese Einteilung, die er auf O. SCAGLIETTI zurückführt, zwar für der klinischen Beobachtung typischer Fälle entsprechend, sie ist nach seiner Ansicht aber begrifflich nicht haltbar, da nach seiner Meinung nur das Stadium 3 als Malum perforans bezeichnet werden kann, wohingegen man beim Stadium 2 von trophischem Ulkus und beim 1. nur von trophischen Störungen sprechen sollte.
Entgegen dieser Empfehlung O. ROHLEDERERS wird von den meisten Autoren die Bezeichnung trophisches Ulkus auch als Synonym für Malum perforans verwendet, so bei O. ROHLEDERER (1961) selbst, W. GRABER und Mitarbeitern (1973), G. HOHMANN (1948), E. HERTEL (1942), O. NORDMANN (1942), F. BELSER (1969) und vielen anderen.

## 3. Lokalisation des M.p.p.

Das M.p.p. ist charakteristischerweise auf der Plantarseite des Fußes im Bereich der Metatarsalia 1 und 5, und über dem Calcaneus lokalisiert.
Andere Lokalisationen des M.p.p. sind selten und häufig mit einer Fußdeformität verbunden.
E. HERTEL (1942) erwähnt als Beispiel den paralytischen Klumpfuß, bei dem der Außenrand der Sohle des Fußes die gefährdete Stelle ist.
O. NORDMANN (1942) stellt fest, daß man manchmal ein M.p.p. bei der Hammerzehe am Innenrand der Fußsohle in der Gegend des Grundgelenkes der großen Zehe sehen kann.
Der Regelfall, nämlich die Lokalisation des M.p.p. auf der Plantarseite des Fußes im Gebiet der Metatarsalia 1 und 5 und des Calcaneus, wird von sehr vielen Autoren, die sich mit der Frage der Lokalisation des M.p.p. auseinandergesetzt haben, bestätigt.
So fand E. PRICE (1959), der übrigens anstelle des Terminus "perforating ulcer of the sole of the foot" den Terminus "plantar ulcer" einführte, bei 2395 Leprakranken in Nigeria das M.p.p. mit folgender Verteilung:

71 % unter dem Vorfuß
16,5 % in der Mitte des Fußaußenrandes
12,5 % unter der Ferse

J. LANGUILLON und Mitarbeiter (1960) stellten bei über 3.000 Leprapatienten in Afrika folgende Prozentsätze fest:

76,8 % im Vorfußbereich
11 % im Mittelfußbereich
12,2 % im Fersenbereich

Von den 76,8 % der Ulcera im Bereich des Vorfußes entfielen 38,1 % auf die Großzehe und 38,8 % auf alle anderen Zehen. Das bedeutet 3/4 aller M.p.p. befinden sich im Vorfußbereich und verteilen sich im Einzelnen mit 38,1 % am häufigsten auf die Basis der Großzehe, mit 22 % auf die 2., 3. und 4. Zehe und zu 12,6 % auf die 5. Zehe.

Die Frage der Lokalisation des M.p.p. wird auch von O. SCAGLIETTI (1931) behandelt, der den größeren Statistiken von MASSALOUX, ENGLISCH und MIRAPEIX entnimmt, daß das Fußsohlengeschwür am häufigsten an der großen Zehe vorkommt, und zwar unter dem Metatarsophalangeal - oder Interphalangealgelenk, an zweiter Stelle - aber schon wesentlich seltener - unter dem 5. Metatarsophalangealgelenk, noch seltener an der Ferse, während die Metatarsophalangealgelenke der übrigen Zehen oder die Mittelfußgegend in letzter Reihe stehen.

Mit diesen Aussagen stimmen auch die Autoren E. HERTEL (1942), G. HOHMANN (1948), F. BELSER (1969), W. GRABER und Mitarbeiter (1973) überein.
Im Gegensatz dazu fand V. SANCHIS-PERPINA (1936) bei 12 Patienten mit verschiedenen Grundkrankheiten 17 Geschwüre derart verteilt:

8 im Bereich der Ferse
3 im Bereich der Großzehe
2 im Bereich der 2. Zehe
2 im Bereich der Kleinzehe
1 im Bereich des Mittelfußes

Gl. HURIEZ und M.-Y. DUPRIEZ (1971), die bei der Beobachtung von 75 Fällen ebenfalls die Feststellung bestätigten, daß das M.p.p. fast immer im Bereich der vorderen Stützpunkte des Fußes, besonders in der Region des Metatarsophalangealgelenkes der 1., weniger häufig der 5. Zehe auftritt, geben einen äußerst interessanten Hinweis auf den Zusammenhang zwischen der dem M.p.p. zugrundeliegenden Ersterkrankung und seiner Lokalisation.
Sie fanden nämlich die Lokalisation des M.p.p. unter der Ferse fast immer als Folge von arteriellen Schädigungen, meist bei Diabetikern. Von 8 ihrer Diabetespatienten mit Arteriitis ohne Anzeichen einer Neuropathie hatten 6 ein M.p.p. der Ferse und nur 2 ein M.p.p. am Vorfuß.
Bei ihren Diabetikern mit Polyneuropathie aber war der Vorfußbereich der Ort der Wahl für das M.p.p. Darüberhinaus wiesen diese beiden Autoren darauf hin, daß das M.p.p. der Ferse auch bei Verletzungen der Wirbelsäule, des Nervus Ischiadicus und des posterioren tibialen Gefäßnervenpakets auftrat.

Bei den von mir aus der Literatur in Tabelle I zusammengetragenen 80 Fällen wurde 13 mal keine Angabe zur Lokalisation gemacht, bei den übrigen 67 Patienten war das M.p.p. folgendermaßen verteilt:

19 mal im Bereich der Phalangen
26 mal im Bereich des Metatarsophalangealgelenkes
17 mal im Bereich des Metatarsus
13 mal im Bereich des Tarsus

meist ein, manchmal auch zwei M.p.p. In 35 der 67 Fälle befand sich das M.p.p. im Bereich des 1. Strahls.

## 4. Schmerzen, Sensibilitätsstörungen und Knochenbeteiligung beim M.p.p.

Die Schmerzlosigkeit des M.p.p. wird im allgemeinen in der Literatur als ein wesentliches Charakteristikum des Geschwürs hervorgehoben.
So schrieb E. HERTEL (1942): "Eigentümlich ist ihm die Schmerzlosigkeit der Entstehung und des Verlaufs mit sensiblen und trophischen Störungen der Umgebung".
Und O. SCAGLIETTI (1931): "Das Geschwür ist oft auffallend schmerzlos, in seiner näheren und ferneren Umgebung bestehen Sensibilitätsstörungen auch dann, wenn nicht eine Erkrankung des Rückenmarks oder der peripheren Nerven vorliegt; es handelt sich um taktile und thermische Analgesie. Schmerzhaftigkeit spricht gegen Malum perforans (HOFMANN)".
J. KULOWSKI und R. PERLMAN (1936) stellen fest, daß einige Autoren fordern, daß Schmerz der Diagnose M.p.p. widerspricht. Diese beiden Autoren fanden aber bei ihren 33 Fällen in 10 Fällen fragliche und in 11 Fällen eindeutige Schmerzen im Krankheitsverlauf. Sie kommen deshalb zu dem Schluß, daß Schmerz als ein Symptom des M.p.p. in Abstufungen vorhanden sein kann und von der zugrundeliegenden Erkrankung und Ausdehnung der lokalen pathologischen Veränderungen abhängig ist.

Auch E. PRICE (1959) und H. KERN (1948) berichten sowohl über schmerzhafte als auch schmerzlose Fälle von M.p.p. G. HOHMANN (1948) und V. SANCHIS-PERPINA (1936) bestätigen zwar auch, daß das M.p.p. meist schmerzlos

ist, beide verweisen aber ausdrücklich darauf, daß es bei Patienten mit Diabetes mellitus meist schmerzhaft ist.

J. LANGUILLON und Mitarbeiter (1960) sahen bei über 90 Autoren aus Frankreich, Belgien, Brasilien und England keinen Widerspruch gegen die Behauptung, das M.p.p. erscheine immer auf unempfindlicher, sensibilitätsgestörter Haut.
Dagegen fanden sie selbst bei 301 Leprapatienten mit M.p.p. in sehr ausführlichen Untersuchungen bei 18,6 % der Patienten eine völlig erhaltenen Tast-, Schmerz-, Kälte- und Wärmeempfindung. Keinerlei Wahrnehmung dieser vier Empfindungsqualitäten traten nur bei 26,8 % der Kranken auf, 54,6 % der Patienten hatten dissoziierte Sensibilitätsstörungen.
Unter Berücksichtigung des Anteils der Patienten mit dissoziierten Empfindungsstörungen, bei denen die Tast- und Schmerzempfindung erhalten war und den 18,6 % aller Patienten, die überhaupt keine Empfindungsstörungen an der Fußsohle aufwiesen, fanden J. LANGUILLON und Mitarbeiter insgesamt bei über 40 % ihrer Patienten eine intakte Tast- und Schmerzempfindung im Bereich der Füße.
In der Tabelle I wurden in 34 Fällen Angaben über Sensibilitätsstörungen gemacht.
Auch über das Fehlen oder die Verminderung der Achillessehnenreflexe werden unterschiedliche Angaben von den Autoren gemacht, ohne daß aber Zahlen von größeren Untersuchungen vorliegen.

Hierzu kann man Tabelle I entnehmen, daß bei 20 Kranken die Achillessehnenreflexe nicht vorhanden waren, in 1 Fall eine Störung ausdrücklich verneint wurde, und in den übrigen 59 Fällen dazu keine Angaben gemacht wurden.

Mitbeeinträchtigungen des Knochens durch das M.p.p. scheinen den verschiedenen Beschreibungen nach häufig in Form von Osteoporosen, osteomyelitischen Veränderungen, Sequestrierung von Knochen, Knochendestruktionen der Metatarsalia und Phalangen, Befall der Gelenke, Spontanfrakturen, schließlich in Schwund der Mittelfuß- und Zehenknochen mit folgender Verkürzung und Verformung des Fußes vorzukommen.
Angaben über die Häufigkeit der Knochenbeteiligung aus größeren Beobachtungen macht nur J. LANGUILLON und Mitarbeiter (1960) bei Leprakranken, weshalb hier die Häufigkeit der Knochenbeteiligung aus Tabelle I wiedergegeben ist.
Von 80 Patienten mit verschiedenen Grundkrankheiten ist bei 37 eine Knochenbeteiligung vorhanden, bei 3 nicht, bei 40 fehlen die Angaben dazu.

Umstritten ist zwischen den Autoren, ob die Skelettveränderungen als Folge des M.p.p. oder als dessen Ursache oder als diesem koordiniert anzusehen sind, wie z. B. O. SCAGLIETTI (1931) und J. KULOWSKI und R. PERLMAN (1936) meinen.
Einig sind aber zahlreiche Autoren darin, daß die Zerfallsprozesse des Fußskeletts die Ausheilung des M.p.p. verhindern und damit zu der langen Dauer der Krankheit beitragen.

## 5. Geschlecht und Alter der M.p.p. - Patienten

Die überwiegende Mehrheit der Untersucher sieht ein deutliches Überwiegen des männlichen Geschlechts unter den M.p.p.-Patienten.
G. HOHMANN (1948) meint sogar, man fände es nur bei Männern im Alter von mehr als 40 Jahren, sonst hauptsächlich nach Verletzungen.
E. HERTEI (1942) schreibt, daß Männer über 40 Jahre bevorzugt werden, deren Füße durch schwere Arbeit beansprucht werden. Diesen beiden Autoren stimmt O. ROHLEDERER (1961) zu, der behauptet, daß Männer mindestens 12 mal häufiger als Frauen erkranken.
O. SCAGLIETTI (1931) bestätigt diese Ansicht, indem er frühere Ergebnisse zitiert: "Daß das männliche Geschlecht auffallend stark beteiligt ist, erkennt man aus der Angabe von MIRAPEIX (bloß 7 Frauen unter 139 Kranken), von GASQUEI (7 unter 91 Fällen) und von HOFMANN (nicht eine einzige Frau unter 15 Fällen). Die Bevorzugung des männlichen Geschlechts wird auf den Beruf, die schwere Arbeit, aber auch auf Alkoholismus und Traumata zurückgeführt".
J. KULOWSKI und R. PERLMAN (1936) fanden bei 33 Patienten 24 Männer und führen dies neben den oben erwähnten beruflichen Gründen auf häufigere Nerven- und Gefäßerkrankungen bei Männern zurück.
Auch H. KERN (1948) fand mit 10 Männern von 12 M.p.p.-Patienten ein deutliches Überwiegen der Männer.
Nicht gleichlautend ist das Ergebnis von J. LANGUILLON und Mitarbeitern (1960), die unter ihren Patienten ein Verhältnis von 255 Männern: 148 Frauen - entsprechend

62,6 % Männer und 37,4 % Frauen - fanden.
E. PRICE (1959) sah bei seinen Leprapatienten 12,7 % Männer und 9,7 % Frauen mit M.p.p.
Völlig konträr zu der starken Bevorzugung der Männer nach G. HOHMANN, E. HERTEL, O. ROHLEDERER, O. SCAGLIETTI und W. GERTLER fanden CL. HURIEZ und M.-Y. DUPRIEZ (1971) sogar ein leichtes Übergewicht der Frauen beim diabetischen M.p.p., nämlich 17 Frauen : 13 Männern, das sich nach ihrer Meinung vielleicht durch die höhere Lebenserwartung der Frauen erklären läßt. Ebenfalls beim diabetischen M.p.p. sahen M. PLAUCHU und Mitarbeiter (1972) in 55 Fällen 39 Männer und 16 Frauen, J. THIVOLET und H. PERROT (1970) in 11 Diabetesfällen mit M.p.p. 8 Männer und 3 Frauen.
Nicht in Übereinstimmung mit der gängigen Meinung, daß Männer einen deutlich größeren Anteil der M p.p. - Patienten ausmachen als Frauen, befinden sich H. RODER und G. SEBASTIAN (1971), die bei 7 Patienten mit unterschiedlicher Primärerkrankung 4 Frauen und nur 3 Männer mit M.p.p. haben.

Aus Tabelle I ergibt sich bei 80 Fällen der internationalen Literatur ein Verhältnis von 59 Männern zu 20 Frauen (in einem Fall wurde das Geschlecht nicht angegeben).

Das Alter der M.p.p.-Patienten wird von G. HOHMANN (1948) und E. HERTEL (1942) mit über 40 Jahren angegeben, W. GERTLER (1973) spricht vom mittleren und höheren Lebensalter, bei H. KERN (1948) reicht das Alter der Patienten von 43 - 69 Jahren.

Im Gegensatz dazu meint O. ROHIEDERER (1961), daß die Häufigkeit der Erkrankung mit dem Alter zunimmt, daß das Leiden aber schon in der Kindheit beginnen kann. J. KULOWSKI und R. PERLMAN (1936) ermittelten bei ihren Fällen ein Durchschnittsalter der Männer von 43 Jahren, der Frauen von 34 Jahren, das Alter erstreckte sich bei ersteren von 13 - 77 Jahre, bei letzteren von 4 - 61 Jahre.
H. RODER und G. SEBASTIAN (1971) untersuchten ebenfalls M.p.p.-Patienten mit verschiedenen Primärerkrankungen, wobei das Durchschnittsalter 45 Jahre betrug und der jüngste Patient 19, der älteste 71 Jahre alt war.
Bei Diabetikern mit M.p.p. ergab sich in den Untersuchungen von M. PIAUCHU und Mitarbeitern (1972) ein Durchschnittslater beim Auftreten des M.p.p. von 56 Jahren und in den Untersuchungen von J. THIVOLET und H. PERROT (1970) bei 11 Diabetikern ein Durchschnittsalter von 58 Jahren.

Bei mehr als 3.000 Leprapatienten mit M.p.p. fanden J. LANGUILLON und Mitarbeiter nur dreimal Kranke, die jünger als 20 Jahre waren.

Aus Tabelle I läßt sich ersehen, daß das Alter sich hier von 4 - 68 Jahre erstreckt, das Durchschnittsalter der 77 Patienten mit Altersangabe beträgt 43,3 Jahre. Das Alter der männlichen Patienten reicht von 15 - 66 Jahre, mit einem Durchschnitt von 43,8 Jahren bei 56 Männern, das Alter der weiblichen Patienten reicht von 4 - 68 Jahre, mit einem Durchschnitt von 36,8 Jahren bei 20 Patientinnen.

## 6. Therapie des M.p.p. und Rezidive

Zur Therapie des M.p.p. schreibt E. HERTEI (1942): "Die Behandlung hat, wie dies bei allen undankbaren Erkrankungen der Fall zu sein pflegt, verschiedenartige Wege eingeschlagen. Sie gliedert sich in örtliche Anwendungen und solche Verfahren, die eine Verbesserung oder Wiederherstellung der gestörten nervösen Versorgung anstreben".
Als örtlich symptomatische Maßnahmen - von seiner Meinung nach sehr begrenztem Wert - nennt dieser Autor:
Bettruhe, Umschläge, warme Bäder, Föhnen, Heißluft, Diathermie, Röntgenbestrahlung, Puder - oder Salbenbehandlung (Granugenol, Perubalsam usw.).
Neben orthopädischen Einlagen erwähnt er weiter als örtlich chirurgisches Vorgehen, das Abtragen der durch Bäder und Salben erweichten Schwiele, Auskratzung - die er für nutzlos hält - Ausschneidung des Geschwürs bis zur gleichzeitigen Knochengelenkresektion und als letzte Hilfe Gliedabsetzungen. Als therapeutische Maßnahmen bei peripheren Nervenschäden führt er an: Die periarterielle Sympathektomie, Resektion der Ganglien des Grenzstranges, blutige Nervendehnung, Exstirpation des Neurons und Verpflanzung eines gesunden sensiblen Nerven. O. NORDMANN (1942) stimmt mit E. HERTEL (1942) in der Ansicht überein, daß die Behandlung des M.p.p. sehr undankbar, ja fast immer erfolglos ist, besonders bei auf zentralen Ursachen beruhenden Geschwüren. Er nennt dieselben therapeutischen Maßnahmen wie E. HERTEL,

empfiehlt aber selbst beim neuropathischen Fußgeschwür infolge Verletzung eines Beinnerven den Versuch der Verlagerung eines funktionsfähigen Nerven.
W. GERTIER (1973) rät, womöglich die kausale Therapie durchzuführen (Tabes dorsalis, Diabetes mellitus, Lepra), darüberhinaus führt er an: Ruhigstellung, durchblutungsfördernde Maßnahmen, Röntgensegmentbestrahlung, Paravertebrale Grenzstrangblockade (bzw. Stellatumblockade) und bei organischen Gefäßleiden chirurgisches Vorgehen. Zur Therapie des Geschwürs selbst nennt er: Baden mit Kaliumpermanganat, Wasserstoffsuperoxyd, desinfizierende (Aethacridin-, Schwefel-) bzw. granulierende Salben.

G. HOHMANN (1948) legt Wert auf eine prophylaktische Behandlung, wobei Schwielen und Erosionen der Fußsohle genau zu beachten sind und schädlicher Druck auf Metatarsalköpfchen durch entlastende Einlagen ausgeschaltet werden muß.
Weiter empfiehlt G. HOHMANN (1953) die chirurgische Korrektur der Fußfehlform und chirurgische Entfernung von eventuell prominierenden Knochenteilen über dem Ulkus.
Diese Maßnahmen hält auch W. ROSS (1962) für gut, auch er rät wie C. FRITSCHI und P. BRAND (1957) zur chirurgischen Korrektur und Rekonstruktion bei Fußdeformitäten.
E. MUIR (1943) verweist bei Leprakranken mit M.p.p. neben konservativen Maßnahmen auf die Metatarsectomie.
E. PRICE (1960, 1962, 1963) legt großen Wert auf Präventivmaßnahmen bei Leprapatienten mit M.p.p. ebenso

D. CURRIER (1959), der aus diesem Grund die Anwendung orthopädischer Schuhe hervorhebt.
In der konservativen Therapie des M.p.p. bei Lepra wendeten P. LAVIRON und P. KERBASTARD (1955) die intravenöse Injektion von Gallensalzen, L. LAURET und P. KERBASTARD (1956) Trichloracetyl - und Salizylsäure enthaltende Salben, R. LAVIRON und P. BEYTOUT (1958) neben Antibiotika auch die intraarterielle Injektion von Dehydroalkaloiden des Ergotoxins an.
I. SUSMAN (1967) sah ermutigende Ergebnisse bei konservativer Behandlung lepröser M.p.p. mit Polybactrin Spray, Cicatrin Puder und Creme.

Bei Diabetikern mit M.p.p. ging H. KERN (1948) - neben Kontrolle des Diabetes durch Insulin und geeignete Diät - chirurgisch vor, indem er erkranktes Gewebe und infizierten Knochen entfernte.
A. REY (1971) erzielte in 5 diabetischen Fällen eine Heilung des M.p.p. durch Neurolyse des Nervus tibialis posterior. F. BELSER (1969) sah beim diabetischen M.p.p. nach Teil- oder Totalresektion der distalen Metatarsalköpfchen mit gleichzeitiger Exzision des Geschwürs oft spektakuläre Erfolge. W. GRABER und Mitarbeiter (1973) behandelten 4 Diabetiker mit total sieben M.p.p. mit chirurgischer Exzision, obgleich sie einräumten, daß die Meinung, beim M.p.p. sei jegliches aktive Vorgehen infolge der zugrundeliegenden trophischen Störungen kontraindiziert, oft vertreten wurde.
Wie W. GRABER und Mitarbeiter (1973) betonen wird im allgemeinen zuviel Zeit mit konservativen Maßnahmen versäumt, wohingegen nach ihren Erfahrungen mit der

Exzision des M.p.p. bei Blutzuckerkontrolle eine rasche Heilung erzielt werden kann. Bei 7 Fällen von M.p.p. mit verschiedenen Primärerkrankungen, beobachteten H. RODER und G. SEBASTIAN (1971) in der Klinik und Poliklinik für Hautkrankheiten in Dresden eine Behandlungsdauer bei konservativer, teilweise durch kleinere operative Eingriffe ergänzter Therapie, zwischen 39 und 108 Tagen. Im Durchschnitt wurden die Patienten 67 Tage stationär behandelt.
Bei den in Tabelle I aufgeführten Fällen wurde 17 mal operativ, 29 mal konservativ, und 17 mal kombiniert vorgegangen.

Die Neigung zum Rezidiv ist eines der charakteristischen Kennzeichen des M.p.p., das übereinstimmend von nahezu allen Autoren bestätigt wird.
O. SCAGLIETTI (1931) schreibt hierzu: "So ein Geschwür heilt entweder überhaupt nicht mehr, oder es heilt und rezidiviert abwechselnd, was ja im Charakter des Malum perforans liegt". Das Auftreten von Rezidiven betonen besonders E. PRICE (1960), J. LANGUILLON und Mitarbeiter (1960), V. SANCHIS-PERPINA (1936), H. KERN (1948), E. HERTEL (1942), F. BEISER (1969) und W. GRABER und Mitarbeiter (1973).
W. GRABER und Mitarbeiter (1973) raten zur Vermeidung von Rezidiven bei diabetischem M.p.p. neben guter Diabeteseinstellung zu lokal druckentlastenden und fußpflegerischen Maßnahmen.
Bei 31 Patienten aus Tabelle I ist im Verlauf ihrer Erkrankung ein Rezidiv beobachtet und vermerkt worden.

Es handelt sich nicht bei allen 31 Fällen um ein Rezidiv im engsten Sinne des Wortes, da auch ein Wiederauftreten eines M.p.p. an benachbarten Stellen des Fußes miterfaßt wurde.

TABELLE I

| Primärer-krankung | Alter und Geschlecht | Fuß | Tarsus | Metatarsus | Phalangen | Knochenbe-teiligung |
|---|---|---|---|---|---|---|
| Diabetes mell. + Trauma Fuß | 53 J,m | | | (+) | (+) | + |
| Diabetes mellitus | 59 J, w | bds | | | +,I,I | + |
| Diabetes mellitus | 45 J, m | bds | | | +,III | + |
| Diabetes mellitus | 53 J, m | re | | +,IV | | + |
| Diabetes mellitus | 36 J, w | re | + | | | + |
| Diabetes mellitus | 57 J, w | re | | +,I | | + |
| Diabetes mellitus | 68 J, w | re | | | | + |
| Diabetes mellitus | 62 J, m | li | | | | + |
| Diabetes mellitus | 58 J, w | li | | | | + |
| Diabetes mellitus | 56 J, w | re | | | +,I | |
| Diabetes mellitus | 48 J, m | bds | | (+),I | (+),I | + |
| Diabetes mellitus | 55 J, m | bds | | | | + |
| Diabetes mellitus | 53 J, w | re | | (+) | (+) | nein |
| Diabetes mellitus | 49 J, w | | | (+) | (+) | + |

| ASR gestört | Fußpulse gestört | Sensibilität gestört | Therapie | Heilung | Rezidive | Autor |
|---|---|---|---|---|---|---|
| | | | Kons. | | | KULOWSKI, J., PERLMAN, R. 1936 |
| | + | | Op. | + | + | KERN, H. 1948 |
| | | | Op., Kons | + | + | KERN, H. 1948 |
| + | + | + | Op., Kons | + | | BURMAN, M., PERLS, W. 1958 |
| | + | + | Op., Kons | + | | SYNDER, G., EDGERTON, M. 1965 |
| + | + | + | Op., Kons | | | BELSER, F. 1969 |
| + | nein | + | Kons. | + | | BELSER, F. 1969 |
| + | nein | + | Kons. | | | BELSER, F. 1969 |
| + | + | + | Kons. | + | | BELSER, F. 1969 |
| | | | Kons. | + | | GRABOWSKA, H. 1971 |
| + | nein | | Op., Kons | + | + | GRABER, W. und Mitarbeiter 1973 |
| | + | + | Op., Kons | + | + | GRABER, W. und Mitarbeiter 1973 |
| + | + | + | Op., Kons | + | | GRABER, W. und Mitarbeiter 1973 |
| | | + | Op., Kons | + | + | GRABER, W. und Mitarbeiter 1973 |

TABELLE I

| Primärer-krankung | Alter und Geschlecht | Fuß | Tarsus | Metatarsus | Phalangen | Knochenbe-teiligung | Fußdeformität |
|---|---|---|---|---|---|---|---|
| Lepra | 30 J, w | re | | (+) | (+),I | | |
| Lepra | 35 J, m | re | (+) | (+),V,I | | | |
| Lepra | 35 J, m | re | | +,I,V | | | |
| Lepra | 30 J, m | bds | (+) | | (+),I | | |
| Lepra | 38 J, w | re | | | | | |
| Lepra | 39 J, w | re | | | | | |
| Lepra | 60 J, m | bds | | (+) | (+) | | |
| Lepra | 40 J, m | bds | | + | | | |
| Lepra | 42 J, m | bds | | (+) | (+),I | | |
| Lepra | 52 J, m | bds | | | | | |
| Lepra | 25 J, m | bds | | (+) | (+) | | |
| Lepra | 67 J, m | re | | | | | |

TABELLE I

| Primärer-krankung | Alter und Geschlecht | Fuß | Tarsus | Metatarsus | Phalangen | Knochenbe-teiligung | Fußdeformität |
|---|---|---|---|---|---|---|---|
| Acropathie ul-cero-mutilante pseudo syringo myelique non familial | J, m | | | (+) II,III | (+) III | + | |
| " | J, m | bds | | | | + | + |
| " | 46J, m | re | | | +,II | + | + |
| " | 54J, m | | | +,I | | + | + |
| " | 45J, m | | | | | + | |
| " | 59J, m | | | (+) | (+) | | + |
| " | 45J, m | bds | | (+),II | (+),I | + | + |
| " | 41J, m | li | | | +,I | + | |
| " | 47J, m | re | + | | | + | |
| " | 35J, m | re | | | +,I | | |
| " | 30J, m | li | | | +,I | | |

| ASR gestört | Fußpulse gestört | Sensibilität gestört | Therapie | Heilung | Rezidive | Autor |
|---|---|---|---|---|---|---|
| + | | + | Op.Kons | nein | | SEZE, S., FOURCADE, A. 1945 |
| + | | + | | | | BUREAU, Y. und Mitarbeiter 1954 |
| + | | + | | + | + | BUREAU, Y. und Mitarbeiter 1954 |
| + | | + | | + | + | BUREAU, Y. und Mitarbeiter 1954 |
| | | + | | | | BUREAU, Y. und Mitarbeiter 1954 |
| + | | + | | | | BUREAU, Y. und Mitarbeiter 1954 |
| + | | + | | | | BUREAU, Y. und Mitarbeiter 1954 |
| nein | | + | | | | BUREAU, Y. und Mitarbeiter 1954 |
| | | + | | + | + | DAUBRESSE, J.1958 |
| | | | Op.Kons | + | | DAUBRESSE, J.1958 |
| | | + | Op.Kons. | + | | DAUBRESSE, J.1958 |

TABELLE I

| Primärer-krankung | Alter und Geschlecht | Fuß | Tarsus | Metatarsus | Phalangen | Knochenbe-teiligung | Fußdeformität |
|---|---|---|---|---|---|---|---|
| Erfrierungen und Trauma | 33 J, m | bds | | (+) | (+)I,V | + | + |
| Erfrierungen | 42 J, m | li | | (+) | (+),I | + | |
| Erfrierungen | 44 J, m | li | | +,I,V | | | |
| Erfrierungen | 58 J, m | re | | +,I | | | |
| Erfrierungen | 44 J, m | li | | + | | | |
| Erfrierungen | 60 J, m | bds | + | (+)I,II | (+)I,II | | |
| Erfrierungen | 60 J, m | li | | (+),V | (+),I | | |
| Erfrierungen | 60 J, m | re | + | | | | |
| ungeklärt | 64 J, m | bds | | +,I,V | | | |
| ungeklärt | 56 J, m | li | | +,I | | | |
| ungeklärt | 32 J, m | bds | | | +,I | | |

TABELLE I

| Primärer-krankung | Alter und Geschlecht | Fuß | Tarsus | Metatarsus | Phalangen | Knochenbeteiligung | Fußdeformität |
|---|---|---|---|---|---|---|---|
| Tabes dorsalis | 48 J, | bds | | (+) | (+) | + | |
| Tab.und periph Nervenläsion | 43 J, m | re | + | | | nein | |
| Tabes dorsalis | 57 J, m | bds | | (+) | (+),I | + | + |
| Tabes dorsalis | J, m | | + | | | | |
| Tabes dorsalis | 40 J, m | bds | | (+),V | (+),I | + | + |
| Tabes dorsalis | 64 J, m | li | | | +,I | + | |
| Periph.Nerv.-läs.u.Tab.d. | 43 J, m | re | + | | | nein | |
| Periphere Nervenläsion | 36 J, w | re | + | | | | |
| Periphere Nervenläsion | 22 J, m | li | | (+) | (+) | | |
| Periphere Nervenläsion | 15 J, m | eins. | | + | | | |
| Periphere Nervenläsion | 36 J, w | li | | +,V | | nein | |
| Alkoholismus + Rauschgift | 27 J, m | bds | | | | | |
| Alkoholismus | 29 J, w | li | | (+) | (+),I | | + |

| Fußpulse gestört | Sensibilität gestört | Therapie | Heilung | Rezidive | Autor |
|---|---|---|---|---|---|
| | | Kons. | + | + | KULOWSKI, J. und PERLMAN, R. 1936 |
| nein | + | Op. | + | + | ANDRE, M.J., GOETHALS-PORIN, J. 1953 |
| | | Kons. | + | + | PORTOLOTTI, E. 1962 |
| | | Kons. | + | | PORTOLOTTI, E. 1962 |
| + | | Kons. | + | | PORTOLOTTI, E. 1962 |
| | | Kons. | + | | PORTOLOTTI, E. 1962 |
| + | | Kons. | nein | | PORTOLOTTI, E. 1962 |
| | | Kons. | + | | PORTOLOTTI, E. 1962 |
| | | Kons. | + | + | PORTOLOTTI, E. 1962 |
| | | Kons. | + | | PORTOLOTTI, E. 1962 |
| + | | Kons. | + | + | PORTOLOTTI, E. 1962 |

| ASR gestört | Fußpulse gestört | Sensibilität gestört | Therapie | Heilung | Rezidive | Autor |
|---|---|---|---|---|---|---|
| | | | Kons. | + | + | SCAGLIETTI, O. 1931 |
| | | | Kons. | + | + | POMME, B., RAYMOND, P. 1935 |
| + | | + | | | | NICOLAS, J. und Mitarbeiter 1935 |
| | | | Op.Kons. | + | + | SANCHIS-PERPINA, V. 1936 |
| | | + | Kons. | | | CHANIAL, G., LUGAND, A. 1939 |
| | | + | Op.Kons. | + | + | BURMAN, M., PERLS, W. 1958 |
| | | | Kons. | + | + | POMME, B., RAYMOND, P. 1935 |
| | | | Op. | + | + | SANCHIS-PERPINA, V. 1936 |
| | | + | Op. | + | | NORDMANN, O. 1942 |
| | | + | | | | HOHMANN, G. 1948 |
| + | nein | + | | | | LEVERNIEUX, J. und Mitarbeiter 1964 |
| | | | | | | REPOND, A. 1937 |
| | | + | Kons. | | | GUIRAUD, P. und Mitarbeiter 1939 |

TABELLE I

| Primärer-krankung | Alter und Geschlecht | Fuß | Tarsus | Metatarsus | Phalangen | Knochenbe-teiligung | Fußdeformität |
|---|---|---|---|---|---|---|---|
| Alkoholismus | 41 J, m | bds | | (+) | (+),I | | |
| Alkoholismus | 62 J, m | bds | | (+) | (+) | | |
| Meningomyelo-cele | 15 J, m | bds | | | | | + |
| Meningomyelo-cele | 17 J, w | li | | +,V | | | + |
| Meningomyelo-cele | 17 J, m | re | | +,V | | + | + |
| Periph.Gefäß-erkr.u.Trauma am Fuß | 66 J, m | li | | | +,I | | |
| Periphere Ge-fäßerkrankung | 64 J, m | li | (+) | (+) | | + | |
| Charcot Marie Tooth peroneal | 43 J, w | | | | +,I | | + |
| atrophy " | 46 J, m | re | | (+),I | (+),I | + | + |
| Meningocele | 6 J, w | li | | | +,I | + | + |

TABELLE I

| Primärer-krankung | Alter und Geschlecht | Fuß | Tarsus | Metatarsus | Phalangen | Knochenbe-teiligung | Fußdeformität |
|---|---|---|---|---|---|---|---|
| Syringomyelie | 39 J, m | bds | | (+)I | (+)I,II | | |
| Myelodysplasie | 24 J, m | bds | | (+) | (+) | + | |
| Rückenmarks-trauma | 25 J, m | li | + | | | | |
| Rückenmarks-tumor | 53 J, m | li | + | | | + | |
| Rückenmarks-mißbildung | 8 J, w | re | | (+) | (+),I | + | |
| Spina bifida | 4 J, w | re | | | | + | |
| Spina bifida | 33 J, m | bds | | | +,I II,III | + | |
| Spina bifida | 27 J, m | bds | | (+) | (+) | + | |
| Spina bifida | 15 J, w | re | | | +,I | + | |
| Spina bifida | 16 J, m | re | + | | | | |

| ASR gestört | Fußpulse gestört | Sensibilität gestört | Therapie | Heilung | Rezidive | Autor |
|---|---|---|---|---|---|---|
| | | + | Kons. | + | + | MICHAELIDES, P., MILLER, S. 1968 |
| + | | + | | | | TOCANTINS, L. REIMANN, H. 1939 |
| | | + | Op. | + | | SYNDER, G., EDGERTON, M. 1965 |
| + | | + | Op. | nein | | ANDRE, M.-J. 1951 |
| | | | Op. | + | + | KULOWSKI, J., PERLMAN, R. 1936 |
| | | | Op. | + | + | KULOWSKI, J. PERLMAN, R. 1936 |
| | | | Op. | + | + | KULOWSKI, J. PERLMAN, R. 1936 |
| + | | + | | + | + | TOCANTINS, L., REIMANN, H. 1939 |
| | | + | Kons. | nein | | SHUMAN, A. 1970 |
| | | + | | | | CHAUDHURRY, D. 1971 |

d) Absicht und Ziel der eigenen Arbeit

Aus der Literatur der vergangenen Jahre ergeben sich zahlreiche unterschiedliche, teilweise sogar sich einander widersprechende Aussagen und Daten über das M.p.p. Die große Mehrheit der Abhandlungen befaßt sich mit nur einem oder sehr wenigen Gesichtspunkten zu diesem Thema, wenige Darstellungen behandeln die Problematik umfassender. So stellen einige Autoren z.B. nur den Zusammenhang des M.p.p. mit einer bestimmten Primärerkrankung, andere nur außergewöhnliche Einzelfälle mit M.p.p., und wieder andere spezielle therapeutische Maßnahmen in den Vordergrund ihrer Betrachtungen.

Außerordentlich große Unterschiede in Umweltbedingungen, sozialen Verhältnissen, hygienischen Voraussetzungen und im Stand der medizinischen Versorgung, sowie auch regionale Unterschiede in Bedeutung und Häufigkeit bestimmter Primärerkrankungen - so z.B. der Lepra - zeigen die nur beschränkte Verwertbarkeit sicherlich äußerst interessanter, aber nicht gleichermaßen repräsentativer Ergebnisse auf.

Es gilt daher mit dieser Arbeit einen Beitrag zu offenen oder umstrittenen Fragen des M.p.p. zu leisten, wobei besonders die Häufigkeit des Vorkommens des M.p.p., die Art und die zahlenmäßige Bedeutung der dem M.p.p. zugrundeliegenden Primärerkrankungen, die Lokalisation des M.p.p. am Fuß, das Auftreten von Schmerzen, Sensibilitätsstörungen und Komplikationen, das Alter und

Geschlecht der Patienten, die angewandten therapeutischen Maßnahmen und die Rezidivhäufigkeit berücksichtigt werden sollen.

## II. ERGEBNISTEIL

In der Dermatologischen Klinik der Philipps-Universität Marburg wurden die Krankenblätter aller seit dem Ende des 2. Weltkrieges stationär behandelter Patienten gesichtet.

Hierbei wurden in der Zeit vom 1. Jan. 1945 bis zum 15. Nov. 1976 - entsprechend 31 Jahren und 10 1/2 Monaten - 39.439 Krankenblätter nach der Diagnose Mal perforant du pied bzw. nach einer der erwähnten synonym gebrauchten Diagnose, durchsucht.

Unter diesen 39.439 Krankenblättern wurden die Unterlagen von 14 Patienten mit einem M.p.p. gefunden.
In diesen 14 Fällen wurde bei der Diagnose 9 mal der Terminus Mal perforant du pied, 1 mal Malum perforans, 3 mal trophisches Ulkus und 1 mal trophische Störungen verwendet.

Innerhalb des Untersuchungszeitraumes von 1945 - 1976 wurden in folgenden Jahren Patienten mit einem M.p.p. stationär aufgenommen: 3 Patienten 1947, 1 Pat. 1968, 1 Pat. 1969, 1 Pat. 1972, 5 Patienten 1974, 1 Pat. 1975, 2 Patienten 1976.

Dem M.p.p. lag am häufigsten, nämlich 8 mal ein Diabetes mellitus als Primärerkrankung zugrunde, der bei diesen Patienten im kürzesten Zeitraum 1 Jahr und im längsten 19 Jahre - im Durchschnitt bei 7 Patienten schon 8 1/2 Jahre - vor dem Auftreten des M.p.p. bestand.

Interessanterweise wurde in einem Fall der Diabetes mellitus erst nach dem Auftreten des M.p.p. entdeckt.

In 2 Fällen war eine periphere Nervenläsion, in 1 Fall ein Rückenmarkstrauma, in 1 Fall eine congenitale, lymphangiektatische Elephantiasis, in 1 Fall ein Nonne-Milroy-Meige Syndrom, und in 1 Fall eine Tabes dorsalis die ursächliche Ersterkrankung des M.p.p.

Zusammenfassend wurden also in

8 Fällen ein Diabetes mellitus
2 Fällen eine periphere Nervenläsion
1 Fall ein Rückenmarkstrauma
1 Fall eine congenitale, lymphangiektatische Elephantiasis
1 Fall ein Nonne-Milroy-Meige Syndrom
1 Fall eine Tabes dorsalis

als dem M.p.p. zugrundeliegenden Primärerkrankungen gefunden.

Insgesamt waren 17 M.p.p. - drei der Patienten hatten 2 M.p.p. - folgendermaßen lokalisiert:

4 M.p.p. auf dem Großzehenballen und 2 auf der Plantarseite der Großzehe, 1 zwischen dem 1. und 2. Zehenstrahl, 3 unter den Metatarsalia, 3 im Bereich der Ferse plantar, 2 am lateralen Fußrand, 2 an der Großzehenaußenseite.

13 Ulzera waren demnach plantar, 4 lateral lokalisiert. Zusammengenommen befanden sich 10 Ulzera im Bereich der Großzehe, 8 davon plantar, 2 lateral.

In Bezug auf die zugrundeliegende Primärerkrankung fanden sich bei Diabetes mellitus 10 Ulzera, davon 4 unter dem Großzehenballen, 1 auf der Plantarseite der Großzehe, 2 an der Großzehenaußenseite, 1 zwischen 1. und 2. Zehenstrahl, 2 am lateralen Fußrand. Das bedeutet, daß 8 von 10 diabetischen M.p.p. sich im Vorfußbereich befanden.

Von den insgesamt 17 M.p.p. der 14 Patienten traten 5 am rechten und 12 am linken Fuß auf.
Das Vorhandensein zweier M.p.p. auf einem Fuß wurde bei 1 Patienten beobachtet.
Bilateral zeigte sich das M.p.p. zweimal, beidesmal bei Diabetikern, unilateral 13 mal.

Das M.p.p. bestand seit: 5 Jahren in 1 Fall
3 Jahren in 1 Fall
2 Jahren in 2 Fällen
13 Monaten in 1 Fall
10 Monaten in 1 Fall
6 Monaten in 1 Fall
zwischen 3 Wochen und 4 Monaten in den übrigen 6 Fällen.
In einem Fall wurde es erst durch Abtragen einer Hyperkeratose während der stationären Behandlung eröffnet.

In 4 der 14 Fälle ließ sich anamnestisch feststellen, daß schon vor dem Erscheinen des M.p.p., das zur stationären Aufnahme des Patienten führte, andere Erkrankungen der Füße vorangegangen waren.
So wurde in einem Fall bereits früher eine Großzehe wegen einer Phlegmone amputiert und insgesamt 6 mal beide

Füße wegen eitriger Wunden operiert, in einem zweiten Fall wurden ebenfalls früher Inzisionen durchgeführt und es bestand bereits einmal ein Ulkus an der Fußsohle. Im dritten Fall war eine Zehenamputation dem späteren M.p.p. vorausgegangen, im letzten der vier Fälle wurde vor dem Auftreten des M.p.p. eine Inzision wegen einer beginnenden Gangrän am Fuß vorgenommen.

Schmerzen im Bereich des M.p.p. oder der Umgebung wurden von 2 der 14 Patienten angegeben, bei beiden handelte es sich um Diabetiker.
In 5 Fällen bestanden Sensibilitätsstörungen im Bereich des Fußes, bei den anderen wurden dazu keine Angaben gemacht.
4 mal waren die Achillessehnenreflexe nicht auslösbar, bei drei dieser Fälle fehlten auch die PSR, in einem weiteren Fall wurde pauschal eine Störung der Reflexe notiert, während bei 5 Patienten ein regelrechtes Reflexverhalten bemerkt wurde.
In 5 Fällen waren die peripheren Fußpulse gestört, in 3 Fällen waren sie regelrecht, in den übrigen fehlen Angaben hierüber.
Bei 2 Patienten konnte eine Knochenbeteiligung röntgenologisch nachgewiesen werden, in 3 Fällen wurde eine solche nach röntgenologischer Überprüfung ausdrücklich verneint, bei den restlichen Patienten ist dazu nichts vermerkt.
Ulkusabstriche wurden bei 4 M.p.p.-Patienten gemacht: In einem Fall wurden keine Zellen und keine Bakterien, in einem anderen wurden Escherichia coli und Enterokok-

ken, bei einem weiteren Staphylococcus aureus und beim letzten hämolysierende Streptokokken nachgewiesen.

Im Hinblick auf Geschlecht und Alter der Patienten zeigten sich folgende Ergebnisse:
9 der 14 Patienten waren Männer, 5 Frauen. Unter den 8 Diabetikern fanden sich 5 Männer und 3 Frauen.

Das Alter der Kranken erstreckte sich von 34 - 79 Jahre, das Durchschnittsalter belief sich auf 55 Jahre. Bei den Männern reichte das Alter von 34 - 70 Jahre mit einem Durchschnittsalter von 51 Jahren, bei den Frauen von 38 - 79 Jahre mit einem Durchschnitt von 63 Jahren.

Bei den 8 Diabetikern mit M.p.p. war der jüngste 39 Jahre, der älteste 79 Jahre, das Durchschnittsalter der Diabetiker mit M.p.p. war 59 Jahre.

Bei den Männern mit Diabetes und M.p.p. erstreckte sich das Alter von 39 - 70 Jahre mit einem Durchschnittsalter von 52 Jahren, bei den Frauen war die jüngste 65, die älteste 79 Jahre alt, das Durchschnittsalter betrug 72 Jahre.

Therapeutisch wurde in 12 der Fälle konservativ vorgegangen, in 2 Fällen bestand die Therapie aus konservativen und operativen Maßnahmen, bei keinem Patienten wurde nur operativ behandelt.

Neben Bettruhe waren die folgenden Arzneimittel Bestandteile der konservativen Therapie: M.P. Puder, Cicatrex

Puder, Elawox Puder, Refobacin Puder, Nebacetin Puder, Leukase Puder, Medicrucin-blau Puder,Terramycin Puder, Cyren - B Salbe, Fibrolan Salbe, Aureomycin Salbe, Sol. Pyoktanini 2 % D.R.F., Mercurochrom.

Die Hyperkeratosen wurden keratolytisch mit 60 % Sal. Guttaplast und Salizyl-Vaseline 2 % behandelt und dann abgetragen. Kaliperm. Fußbäder wurden ebenfalls häufig angewendet.

In einem Fall wurde das nekrotische Gewebe im Bereich des M.p.p. excidiert, der in Mitleidenschaft gezogene Knochen reseziert und dann konservativ bis zur völligen Heilung weiterbehandelt.

Bei einem anderen Patienten wurden neben dem Epithelbrei nach Klein punch grafts aus der Fußsohle zur Deckung des Hautdefektes herangezogen, womit aber nur ein teilweises Abheilen des Ulkus erreicht werden konnte.

Bei den 8 Diabetikern stand neben der lokalen Therapie die Regulierung des Blutzuckerwertes durch angemessene Diät und Insulingaben im Vordergrund.

In einigen Fällen wurde versucht, die Durchblutung im Bereich der Ulzera durch verschiedene Medikamente zu verbessern.

Die Dauer der stationären Behandlung betrug zwischen 13 und 89 Tagen, im Durchschnitt 37 Tage.

Bei der Entlassung aus der stationären Behandlung war das M.p.p. bei 4 Patienten völlig abgeheilt, bei 2

Patienten gut gebessert, bei 2 Patienten gebessert, bei 5 Patienten nicht gebessert und in einem Fall waren über den Zustand des Ulkus bei der Entlassung keine Angaben vorhanden.

Bei 2 der 4 geheilten Patienten trat ein Rezidiv ein, das bedeutet, es entwickelte sich erneut ein Ulkus, in einem Fall allerdings nicht an genau der gleichen Stelle, sondern an einer anderen Stelle der Fußsohle.

Hier die Krankengeschichten der 14 Patienten mit M.p.p. im Auszug:

1. Fall; M.p.p. bei peripherer Nervenläsion
Patient A.P...., männlich, 57 Jahre, Beruf: Bankbeamter
Stationärer Aufenthalt: 7.5.47 - 12.7.47
Karteinummer: 1947/48 Nr. 324

F.A.: Unauffällig

E.A.: Angeblich keine Kinderkrankheiten
1924 Paratyphus
1942 Leistenbruchoperation rechts
1944 Lymphangitis am rechten Bein

J.A.: 1945 Amputation der großen Zehe rechts wegen einer Phlegmone. Insgesamt 6 mal, 1945 wegen verschiedener eitriger Wunden an beiden Füßen operiert worden.
Okt. 1946 erneutes Auftreten einer Wunde am rechten Fuß, ebenfalls ähnliche Erscheinungen am linken Fuß seit ca. 3 Wochen, die bis heute trotz ärztlicher Behandlung nicht heilten.
Der Patient wurde deshalb in die hiesige Klinik zwecks stationärer Behandlung überwiesen.

Allgemeinbefund:
1,84 m großer Mann, sehr schlechter EZ und KZ. Haut und sichtbare Schleimhäute nur mäßig durchblutet. Keine Drüsenschwellungen.

Kopf: Frei beweglich, nicht druck und klopfempfindlich. NAP frei. Pupillen normal, reagieren prompt auf Licht und Konvergenz.

Thorax: Symmetrisch. Seitengleiche, tiefe Atmungsexkursionen.

Lungen: o.B.

Herz: Relative Herzdämpfung, nicht verbreitert, Aktion regelmäßig, Töne rein.

Abdomen: Weich, keine palpablen Resistenzen.
Leber und Milz palpatorisch nicht vergrößert

Nierenlager: Beidseits frei

Extremitäten: Am rechten Fuß Großzehe abgesetzt; reizlose Narben, die glatt verheilt sind.
Übrige Extremitäten frei beweglich. Gelenke nicht geschwollen.
Keine patholog. Reflexe. Reflexe normal auslösbar.
Die distalen Partien beider Unterschenkel, ca. 1 handbreit unterhalb der Kniescheibe bis zum Fußrücken, zeigen eine koordinierte, deutliche Herabsetzung des Temperatursinnes und der Schmerzempfindung.

Lokalbefund: Der linke Großzehen ist im Grundgelenk amputiert. In der Mitte der Amputationsnarbe ein bohnengroßes, flaches Ulcus mit glänzendem, feuchtem Grund und glasig-braunen, schlaffen Rändern.

Auf der Unterseite von Metatarsale I ebenfalls ein bohnengroßes, trichterförmig in die Tiefe gehendes Ulcus mit schlaffen Rändern und hyperkeratotischen Hornmassen.

Diagnose: Trophische Störungen der unteren Extremitäten mit seb. Ekzem.

Therapie und Verlauf:

Am 7.5.1947 wird der Patient in der hiesigen Nervenklinik vorgestellt.
Dort wird festgestellt, daß Schmerz-, Temperatur-, und Berührungsempfindung im vorderen Teil der Fußsohle sehr mangelhaft sind, während sie am Fußrücken deutlich besser erhalten sind.
Es ergibt sich kein Anhaltspunkt für eine Tabes dorsalis, eine Syringomyelie oder eine Organerkrankung. Festgestellt wird, daß sicher Nervenläsionen stattgefunden haben.
Diese seien denkbar:

a) Durch die Inzisionen selbst
b) durch toxische oder entzündliche Übergriffe von der phlegmonösen Entzündung auf die Nerven.
c) durch den chronischen Nährschaden direkt
d) sekundär infolge der schweren jetzt bestehenden Zirkulationsstörung

Die konservative Therapie besteht neben Bettruhe in der Behandlung mit Kaliperm. Fußbädern und lokaler Anwendung von M.P. Puder.

Die lokale Therapie gestaltet sich sehr schwierig, denn nach fast 3 Wochen zeigt sich noch keine Granulationsneigung der Ulcera.
Es werden drei Höhensonnenbestrahlungen verabreicht. Langsam werden die Ulcera sichtbar flacher und kleiner, das Ekzem ist abgeklungen, die Sensibilitätsstörungen sind wesentlich besser geworden, jedoch nicht ganz behoben.
Am 12.7.47 sind die Ulcera noch winzig klein, der Patient wird beschwerdefrei entlassen.

2. Fall; M.p.p. bei Rückenmarkstrauma
Patient W.K. männlich, 34 Jahre, Beruf: Lichtpauser
Stationärer Aufenthalt: 29.8.47 - 26.9.47
Karteinummer: 1947/48 Nr. 841

F.A.: Eltern leben und sind gesund. 1 Bruder hatte Kinderlähmung, ein anderer ist an Lungentuberkulose gestorben.

E.A.: Als Kind einen schlimmen Ausschlag auf dem Kopf gehabt, seitdem besteht angeblich schon Kurzsichtigkeit. Patient hatte früher viel mit Frostbeulen an den Füßen zu tun. Im Alter von etwa 10 Jahren (22/23) wegen eines Lungenleidens Aufenthalt in einer Heilstätte. Vor 1/4 Jahr war der Patient wegen Verdacht auf lungen Tbc in der Deutschhausklinik, wo angeblich nichts Verdächtiges festgestellt wurde.
Die damals bestehenden Nachtschweiße haben in den letzten Wochen auch wieder nachgelassen.
Im Oktober 1941 Granatsplitterverletzung zwischen dem 3. und 4. Lendenwirbel mit Rückenmarksverletzung.
Zunächst Lähmung beider Beine, der Blase und des Mastdarmes.
Nach 3 Monaten trat die Funktion von Blase und Mastdarm langsam wieder ein, heute besteht aber noch eine Neigung zu sehr harten Stühlen.

Die Kraft im rechten Bein stellt sich allmählich auch wieder ein, sodaß der Patient nach eineinhalb Jahren wieder gehen kann. März 1943 Entlassung aus der Wehrmacht. 14 Tage später trat am großen Zehen eine Blase auf, die aufging und nicht heilen wollte, Monate später dieselbe Erscheinung am Großzehenballen.
Im Frühjahr 1944 Entzündung des linken Fußrückens, die unter Schwellung und blauroter Verfärbung auf den linken Unterschenkel übergriff; wurde an 2 Stellen aufgeschnitten und heilte.
Im Februar 1947 heilte das Geschwür an der linken Großzehe, es ging aber dieselbe Geschichte an der linken Ferse und im Mai 1947 am linken Kleinzehenballen an.

J.A.: Die oben beschriebenen Ulcera an Ferse und Kleinzehenballen des linken Fußes bestehen bis heute (29.8.47). Der Hausarzt behandelte schon mit Salbe und Rotlicht, es trat aber keine Besserung ein, deswegen Einweisung nach hier.

Allgemeinbefund:

34 jähriger, 1,81 m großer, 67 kg schwerer Patient in mittelmäßigem EZ und KZ. Haut und sichtbare Schleimhäte gut durchblutet.

Kopf: Keine Druckempfindlichkeit der NAP. Pupillen gleichmäßig rund, reagieren etwas träge auf I und C.

Hals: o.B.

Thorax: Ausgiebige Atemexkursionen, Klopfschall über der Lunge rein. Auskultatorisch rechts vorne unten leises respiratorisches Reiben, sonst Bläschenatmen.

Herz: Aktion regelmäßig, Töne rein.

Abdomen: o.B.

Nierenlager: Frei

Rücken: Links neben der Wirbelsäule in Höhe des 2. - 4. Lendenwirbels eine fingerlange gut verheilte Operationsnarbe. In gleicher Höhe rechts neben der WS eine markstückgroße Einschußnarbe.

Extremitäten: Frei beweglich. Der linke Fuß hängt schlaff in Spitzfußstellung, Außenseite nach unten, herab. (Peroneuslähmung). Am linken Fuß und Bein keine Reflexe auslösbar. Übrige Reflexe normal auslösbar.

Lokalbefund: An der linken Ferse und am Kleinzehenballen je ein gut zehnpfennigstückgroßes Geschwür, glatter, scharfer Rand.
Grund am Kleinzehenballengeschwür sauber, rot. Das Geschwür an der Ferse ist schmutzig-eitrig belegt. Rund um die beiden Geschwüre dicke, harte Hornhaut.

Diagnose: Trophische Ulcera an der linken Ferse und am Kleinzehenballen.

Therapie und Verlauf:

Die konservative Therapie bestand aus Kaliperm. Bädern und Umschlägen, Aufträufeln von Cyren B.ol. und Verbänden mit Cyren B-Salbe (1000 E/g).

Wa.R. und Nelson T. o.B.

Urin: Eiweiß negativ.

Nach fast 2 Wochen sind die trophischen Ulcera zur Hälfte kleiner geworden. Die Behandlung bleibt dieselbe, zusätzlich wird der hyperkeratotische Ulcusrand an der Ferse abgetragen.

3 malige Röntgenbestrahlung mit 300 r, 1 mm AlF. beider Ulcera.

Am 26.9.47 wird der Patient als gebessert entlassen, das Ulcus an der Ferse hat sich auf die Hälfte verkleinert, das am Kleinzehenballen ist nur wenig kleiner geworden.

3. Fall; M.p.p. bei congenitaler lymphangiektatischer Elephantiasis.

Patient: L.W. männlich, 67 Jahre, Beruf: Landwirt.

Stationärer Aufenthalt: 11.10.47 - 1.11.47

Karteinummer: 1947/48 Nr. 1075

F.A.: Keine Besonderheiten

E.A.: Als Kind angeblich nie ernsthaft krank gewesen. Patient glaubt aber, daß ihm als Kind mit 2 Jahren die Zehen des linken Fußes wegen eines "Gewächses" amputiert wurden. Seit dieser Zeit starke Schwellung des ganzen linken Beines, Schmerzen bestanden nicht.

J.A.: Vor zwei Jahren kam es zu einem Malum perforans in Höhe des Amputationsstumpfes, das bis jetzt immer größer geworden ist. Im Frühjahr des Jahres lag eine generalisierte Rötung und Schwellung des ganzen Körpers vor. Seit dieser Zeit starker Juckreiz und ekzematöse Veränderung der Haut.

Allgemeinbefund:

67 jähriger, mittelgroßer Patient in ausreichendem EZ und KZ. Haut und sichtbare Schleimhaut ausreichend durchblutet.

Kopf: Valleix'sche Druckpunkte o.B. Pupillenreaktion prompt auf l. und C.

Hals: o.B.

Thorax: o.B.

Lungen: Auskultatorisch und perkutorisch o. B.

Herz: Töne rein und regelmäßig

Abdomen: Keine palpablen Resistenzen in der Tiefe tastbar.

Extremitäten: PSR links nicht auslösbar

Lokalbefund: Befallen ist der ganze Mensch. Im Gesicht oedematöse Schwellung der Augenlider und leichte Rötung und kleinlamellöse Schuppung. An den Händen, Armen, Beinen und am Stamm sieht man eine mehr oder weniger starke Rötung, eine kleine bis groblamellöse Schuppung und zahllos verstreute Exkoriationen, aus denen eine seröse Flüssigkeit tritt oder die mit Borken bedeckt sind. Starker Juckreiz.
Das linke Bein ist unförmig verbildet genu valgus Stellung. Femur, Patella, Tibia und Fibula sind dem gesunden Bein gegenüber unförmig und ausladend. Die Zehen fehlen.
Unter dem Amputationsstumpf ein etwa fünfmarkstückgroßes Ulcus. Die verdickte Hornhaut zeigt an den Rändern eine weiß-gelbliche Farbe. Scharfe Begrenzung. In der Tiefe zeigen sich dunkelrote Granulationen.
Die Haut an der vorspringendsten Stelle des Amputationsstumpfes ist verrukös verändert.
Starke oedematöse Schwellung des Unterschenkels vor allem in Höhe der Knöchelgegend.
Fluktuation zeigende, doppelhandflächengroße Vorwölbung am Oberschenkel über dem M. biceps

femoris.
Die Schwellung ist livide verfärbt. In Höhe dieser Schwellung und an der Vorderfläche des Unterschenkels Pyodermien.

Diagnose: Congenitale lymphangiektatische Elephantiasis.
Malum perforans.
Ausgedehntes chronisches Ekzem.

Therpaie und Verlauf:

Die konservative Therapie bestand neben Bettruhe in Kaliperm. Bädern und Verbänden, Anwendung von M.P. Puder. Das Malum perforans zeigte keine Tendenz zur Heilung. Wa. R., N. Test und Fl. R. waren negativ. Bei der Vorstellung des Patienten in der Chirurg. Poliklinik wurde der Verdacht auf eine Tabes dorsalis aufgrund von Rö. Bildern gestellt. (Die Unterlagen hierüber waren in der Chir. Poliklinik leider nicht mehr verfügbar).
Die ekzematösen Veränderungen verschwanden während der Behandlung. Bei der Vorstellung des Pat. in der Univ. Augenklinik wurden außer einer geringen Myopie, Presbyopie und einer angeborenen Ektopia pupillae keine krankhaften Veränderungen festgestellt.
Eine Untersuchung in der Universitäts-Nervenklinik ergab ein Fehlen des PSR links und Iriskolobome. Es wurde gebeten, den Patienten nach Abschluß der Behandlung in der Hautklinik, in die Nervenklinik zu überweisen.

Am 1.11.47 wurde der Patient - mit praktisch unverändertem Lokalbefund des Fußes - (siehe Lokalbefund der Nervenklinik) in die Nervenklinik verlegt, wo er bis zum 5.11.47 stationär aufgenommen wurde. Im dortigen Lokalbefund wird am 1.11.47 das Malum perforans mit einem Durchmesser von 3 cm und einer Tiefe von 1 1/2 cm beschrieben.

4. Fall; M.p.p. bei peripherem Nerventrauma.
Patient W.S. männlich, 43 Jahre, Beruf: Ingenieur.
Stationärer Aufenthalt: 16.7.68 - 5.8.68
Karteinummer: 0111 24831

F.A.: Unauffällig

E.A.: Kinderkrankheiten: Mumps, Masern
1943 Grantsplitterverletzung mit Knochenbeteiligung am rechten Oberarm, Verstauchung des rechten Ellenbogengelenkes.
1944 Grantsplitterdurchschuß vom Gesäß links zum linken Unterbauch, wobei der N.ischiadicus durchtrennt wurde.
1945 Naht des N. ischiadicus (nach 3/4 Jahr).
Seit Juni 1967 trophisches Geschwür an der linken Ferse.

J.A.: Am 12.7.68 nachts wahrscheinlich 2 Stiche eines Insektes am linken Unterschenkel kurz unterhalb des linken Knies; morgens nach dem Aufwachen in dem Bereich Schmerzen. Im Lauf des Vormittags treten vermehrt Schmerzen und Schwellung auf, zugleich Benommenheit und Schwindel.
Patient wird vom 13. - 17.7.68 vom Hausarzt dieserhalb behandelt, am 17.7.68 in die Chirurg. Universitätsklinik überwiesen. Von dort direkte Überweisung in die Hautklinik.

V.A.: Appetit mäßig, kein Durst.
Unverträglichkeiten: Fettes Fleisch, grüner Salat.

Schlaf o. B. keine Nykturie.
Selten Alkohol, kein Nicotin.
Coffein: 1 Tasse / die
Stuhlgang o. B.
Wasserlassen: Seit Verwundung 1944 lange dauernd und in dünnem Strahl

Allgemeinbefund:
43 jähriger Patient mit gutem AZ. und EZ. Haut und sichtbare Schleimhäte gut durchblutet. Keine Oedeme, Cyanose, Dyspnoe.

Kopf: NAP frei, Pupillen reagieren prompt auf L und C. Leichter Hörverlust links.

Hals: Etwa erbensgroße, mäßig indolente, gut abgrenzbare Lymphknoten in beiden Kieferwinkeln tastbar.

Thorax: o. B.

Lunge: Verstärktes Vesikuläratmen.

Herz: o. B. Frequenz 84/min. RR 130/90

Abdomen: Leber im MCL 13 cm, etwa 1 QF unter dem Rippenbogen zu tasten, Milz nicht tastbar.

Nierenlager: Nicht klopfschmerzhaft.

W.S.: Beckenschiefstand nach links.

Extremitäten: Etwa 5 cm lange und 1 cm breite, reizlose, depigmentierte Narbe an der Streckseite des linken Oberschenkels am Übergang zum Gesäß. 2 fünfmarkstückgroße ebenfalls depigmentierte und reizlose Narben etwa 3 cm

voneinander entfernt in der Schenkelbeuge links.

ZZR: Frei

ZNS: PSR und ASR am linken Bein nicht auslösbar, Reflexe sonst gut auslösbar, vollständiger Sensibilitätsausfall am linken Unterschenkel, beginnend etwa 10 cm unterhalb des Kniegelenkes.

Lokalbefund: An der Unterschenkelstreckseite - im Bereich des Insektenstiches - läßt sich eine doppelhandtellergroße, unscharf begrenzte, entzündliche, hypertherme Rötung und oedematöse Schwellung erkennen.
An der linken Ferse handtellergroße mazerierte, möglicherweise hyperkeratotische Beläge.
Zentral fünfmarkstückgroße braun-gelblich verfärbte, in Ablösung begriffene Hyperkeratosen.

Diagnosen:
1. Phlegmonöse Entzündung im Bereich des linken Unterschenkels.
2. Herpes simplex an der Oberlippe.
3. Trophisches Ulcus an der linken Ferse.

Therapie und Verlauf:

Laborbefunde: BSG anfangs 79/116, bei Kontrollen rückläufig, letzter Wert 24/55.
Blutbild ung Urinstatus unauffällig.
Luesserologie negativ. Nüchternblutzucker 86 mg %; AST im Normbereich.
Bei der Behandlung des Ulcus wurden zunächst

die stark hyperkeratotischen Auflagerungen an der linken Ferse mit 3 %iger Salicyl-Vaseline abgelöst. Danach wurde das Ulcus mit Granugenol-Öl und die Umgebung mit einer 1 %-igen wässrigen Pyoktanini Lösung behandelt. Bei der Entlassung am 5.8.1968 war das Ulcus an der linken Ferse abgeheilt, die Umgebung war reizlos.

5. Fall: M.p.p. bei Diabetes mellitus.
Patient J.B. männlich, 70 Jahre, Beruf: Hilfsarbeiter, jetzt Rentner.
Stationärer Aufenthalt: 5.8.69 - 5.9.69
Karteinummer: 240788101

F.A.: Unauffällig

E.A.: Kinderkrankheiten: Scharlach, Diphtherie
1910 Augenverletzung
1917 Lungenentzündung
1918 angeblich Verwundung
Bis 1963 angeblich nie krank gewesen.
1963 wurde Zucker festgestellt im Rahmen der Rentenversorgung. Seit 1963 verstärkte Erblindung auf dem rechten Auge.

J.A.: Patient ist nicht in der Lage anzugeben, wann dieses Ulcus am linken großen Zehen aufgetreten ist, weswegen er am 5.8.69 vom Hausarzt in die hiesige Klinik überwiesen wurde.

V.A.: Appetit gut. Keine Speisenaversion. Durst normal, leicht verstärkt Alkohol und Nicotin.
Nykturie: 2 - 3 mal/Nacht.
Unregelmäßiger Stuhlgang.

Allgemeinbefund:
70 jähriger Patient in deutlich reduziertem AZ und EZ.
Haut und sichtbare Schleimhäute ausreichend durchblutet. leicht angedeutete Cyanose.

| | |
|---|---|
| Kopf: | Geringe Bewegungseinschränkung. |
| Augen: | Katarakt rechts, Wimpern und Augenbrauenverlust beiderseits. |
| Kopfhaut: | Haarverlust, über der rechten Scheitelbeinhälfte bis handtellergroße, scharf begrenzte nicht pigmentierte Hautfläche.<br>Pupillenreflexe auf I und C o.B. |
| Hals: | o. B. |
| Thorax: | Atemexkursion gering. Atemgeräusche rechts deutlich abgeschwächt, links verschärft im oberen Quadranten. |
| Herz: | Puls 84/min. absolute Arrhythmie. Auskultatorisch ausgedehntes rauhes Systolikum.<br>RR 150/90 |
| Abdomen: | o. B. |
| Nierenlager: | Frei |
| Extremitäten: | Beweglichkeit eingeschränkt. Keine Gelenkschmerzen, bds. deutliche Plattfüße. Periphere Pulse nicht tastbar. |
| ZNS: | Keine Ausfälle. Physiolog. Reflexe o. B.<br>Untere Extremität: A.S.R. negativ.<br>Fußsohlenreflex rechts positiv, links abgeschwächt.<br>Babinski fraglich. PSR bds. negativ. |
| Lokalbefund: | Über dem linken großen Zehen ca. 3 cm lange und 0,5 cm breite, längsverlaufende Wunde mit steilen nicht unterminierten Wundrändern. |

Das Ulcus ist auf die Plantarseite der linken Großzehe begrenzt, in der Umgebung feinlamellose Schuppung.

Diagnose: Mal perforant bei Diabetes mellitus.
Alopecia areata diffusa, Vitiligo.

Therapie und Verlauf:

Luesserologie negativ.
Neben einer Zuckerdiät 150 KH wurde Rastinon 0,5 zwei Tbl. gegeben und das Ulcus am linken Großzehen mit Fibrolan Salbe und Aureomycin Salbe behandelt.

20. August 1969: Novodigal 4 x 1
Jsoptin 3 x 1

Vorstellung des Patienten in der Chirurg. Klinik:

Anamnese: Seit 3 Monaten offenes Geschwür an der linken Großzehe, keine Heilungstendenz, keine Schmerzen.

Röntgenologisch: Plantarwärts gerichtete Exostosenbildung am medialen Rand der linken Großzehe.

Ergebnis: Die Ursache des Geschwürs ist wohl eher in der schlechten Durchblutung aufgrund des Diabetes mellitus als in der Exostose zu suchen.

Resektion der Exostose somit nicht notwendig, sondern nur konservative Therapie des Ulcus mit Mercurochrom und Schonung des Fußes.

Weitere Therapie: Äußerlich mit Medicreme, Fibrolan Salbe, Aureomycin Salbe. Mercuro-

chrom-Lösung 10 %ig. Kaliperm. Fußbäder.
Unter dieser Therapie trat eine Trocknung des Ulcus ein, eine Verkleinerung des Ulcus war aber nicht zu sehen.
Der Patient wurde am 6. Sept. 1969 in hausärztliche Behandlung entlassen. Empfohlen wurde eine konservative Behandlung des Ulcus mit Mercurochrom Lösung 10 %ig, sowie ständige Kontrolle des Diabetes.

6. Fall: M.p.p. bei Diabetes mellitus.

Patientin E.L. weiblich, 65 Jahre, Beruf: Hausfrau.

Stationärer Aufenthalt: 3.7.72 - 11.7.72 und
19.7.72 - 18.8.72

Karteinummer: 27 1206 052

Anamnese und Allgemeinbefund entstammen einer früheren stationären Aufnahme im Jahr 1971, wegen beginnender Gangrän am rechten Fuß bei Diabetes mellitus, chron. ven. Insuffizienz und endogenem Ekzem.

F.A.: 1 Bruder gest. Diabetes, Herzinfarkt
2 Schwestern haben Diabetes.

E.A.: Keine Kinderkrankheiten. Als junges Mädchen Gesichtsrose.
Seit über 10 Jahren Diabetes mellitus bekannt. Zunächst vom Heilpraktiker, seit einem Jahr durch Hausarzt mit Euglucon 5 behandelt.
Seit über 30 Jahren offene Beine bds.

J.A.: Vor 1/2 Jahr Hühnerauge unter der rechten Fußsohle, nach Malträtion durch Schere entstand eine nicht schmerzhafte Entzündung des Vorfußes. Unter Salbenbehandlung traten Streuherde am ganzen Körper auf.

V.A.: Schlaf mäßig, Appetit sehr gut,
Stuhl: Obstipation
Miktion: o.B.
Juckreiz: +
Durst: +
Oedeme: Keine
Nykturie: 2 - 3 mal

Medikamente: Euglucon 5, 1 Tbl. / die
Complamin 300, 3 x 1 / die
Niconacid 3 x 1 / die
Paraxin 3 x 1 / die
Venopyrol triplex.

Allgemeinbefund:
64 jährige Frau in ausreichendem AZ und EZ.

Kopf: NAP frei
Pupillenreaktion bds. schwach.

Hals: o. B.

Herz und Lunge:
o. B.

Nierenlager: Beiderseits klopfempfindlich.

Extremitäten: Frei beweglich, Fußpulse links deutlich, rechts abgeschwächt. Sensibilitätsstörungen im Bereich der rechten Großzehe und Umgebung.

ZNS: Grobneurologisch o. B.

Lokalbefund: Varicosis an beiden Unterschenkeln, rechts stärker als links. Am rechten Unterschenkel geringgradiges Oedem, im Bereich des distalen 2. Drittels auf Fußrücken übergehend einschließlich der Zehenrücken.
ZZR I, II, III dyshidrosiforme Bläschen.
2. Zehe rechts ist doppelt so groß wie links.
Während dieser stat. Aufnahme im Jahre 1971 wurde eine Incision im Bereich der Gangrän am rechten Fuß durchgeführt.
Die Luesserologie war negativ, der NBZ 165 mg %. Bei der Entlassung am 4.12.1971 war die Gangrän abgeheilt.

Stationäre Aufnahme am 3.7.1972
Hautbefund rechte Fußsohle: Zwischen I. und II. Zehenstrahl eine große Hyperkeratose, nach Entfernung der oberflächlichen Schicht wird ein 1 cm langes 0,5 cm tiefes Cavum sichtbar.
Der übrige klinische Befund war weitgehend unauffällig.
RR 140/70 BSG: 59/80
Urinstatus u. Blutbild unauffällig, Luessorologie negativ, NBZ zwischen 68 und 119 mg %.

Diagnose: Generalisiertes Ekzem bei Diabetes.
Chron. ven. Insuffizienz
Osteomyelitis am Grundgelenk der II. Zehe rechts bei Mal perforant.

Therapie und Verlauf:

Wegen des Mal perforant wurde die Patientin in die Chirurg. Universitätsklinik verlegt. Röntgenol. bestand der Verdacht auf eine Osteomyelitis.
Dort wurde röntgenol. eine unregelmäßig begrenzte Aufhellungszone des prox. Anteils des Grundgliedes der 2. Zehe rechts sowie des dist. Anteils von Metatarsale II rechts festgestellt.
Verdacht auf Osteomyelitis.
Am 12.2.1972 wurde in Allgemeinnarkose zunächst der etwa einmarkstückgroße nekrotische Bezirk an der Fußsohle über dem Grundglied der 2. Zehe excidiert und anschließend der prox.

Anteil des Zehengrundgliedes und der dist. Anteil von Metatarsale II reseziert.
Die Wunde wurde mit Jodoformstreifen tamponiert und offen gelassen.
Bei einem intraoperativ entnommenen Abstrich konnten mikroskopisch keine Zellen und keine Bakterien gefunden werden.
Ergebnis der histol. Untersuchung des entnommenen Knochens und Weichteilgewebes im Pathol. Institut ergab:
Histologisch erkennt man Stückchen eines spongiösen Knochens, dessen Markräume ein entzündlich infiltriertes Bindegewebe enthalten. Hier lassen sich am Knochen deutliche An- und Abbauvorgänge nachweisen.
Daneben stellen sich unterschiedlich große Stückchen eines vernarbten Granulationsgewebes dar.
Einzelne Knochenstückchen weisen einen knorpeligen Überzug auf. An seiner Oberfläche findet sich ein bindegewebiger Pannus, der den Knorpel usuriert hat.
Schließlich zeigen sich einige Gewebsstücke, die von einer Epidermis bedeckt werden. Auch hier stellen sich in den tieferen Schichten ausgeprägte entzündliche Infiltrate, sowie eine reichliche Faserneubildung dar.
Die bedeckende Epidermis weist eine ausgeprägte Hyperkeratose auf. Es liegt also eine granulierende und vernarbende Entzündung der Weich-

teile, der erfaßten Gelenkanteile und des zur Untersuchung gelangten Knochens vor.
Für Malignität oder für eine spezif. Entzündung ergeben sich keine Anhaltspunkte.
Die Patientin wurde am 19.7.1972 in die Dermatol. Klinik zurückverlegt. Hier wurde die Wunde am rechten Fuß 2 mal täglich abgebraust und mit Merfen-Tinktur behandelt.
Der Diabetes wurde mit einer Diät und Euglucon 5 (morgens 2 Tbl. abends 1 Tbl. / die) optimal eingestellt. Außerdem wurde eine Digitalisbehandlung mit Novodigal Tbl. (2 x 1 Tbl. / die) durchgeführt.
Zur Gefäßerweiterung erhielt die Patientin Complamin ret. (2 x 1 drg. / die) und Niconacid (3 x 1 / die).
Am 18.8.1972 wurde die Patientin entlassen, die Wunde im Bereich der rechten Fußsohle ist geschlossen.
Am 22. Juni 1973 kommt die Patientin in ambulante Behandlung.
Auf der rechten Fußsohle: Clavus und haselnußgroße Blase. Nach Abtragen der Blase und des Clavus zeigt sich ein linsengroßes Ulcus unterhalb des Clavus. Lokalbehandlung mit Refobacin Puder.
Am 4. Juli 1973 ist das Ulcus abgeheilt.
Am 13. August 1973 kommt die Patientin wieder mit einer blasigen Abhebung an der rechten Fußsohle. Diese wird abgetragen und Nebacetin-

Puder angewendet, außerdem 60 % Salizyl-Gutta plast.

31. Oktober 1973: Wieder starke Hyperkeratose unter der rechten Fußsohle.

Therapie: Abtragen, Refobacin Puder.

12. Dezember 1973: Wieder ein Mal perforant an der rechten Fußsohle. Die Patientin wird in die Chirurg. Universitätsklinik überwiesen.

7. Fall: M.p.p. bei Diabetes mellitus
Patient H.F. männlich, 39 Jahre, Beruf: Dachdecker
in ambulanter Behandlung: 13.7.1972 - 13.5.1974
in der Hautklinik wegen eines Ulcus an der Planta pedis
bei Diabetes mellitus.
Stationärer Aufenthalt: 14.5.1974 - 31.5.1974
Karteinummer: 2206 34 420

F.A.: Unauffällig

E.A.: Übl. Kinderkrankheiten
Seit 1956 Diabetes mellitus bekannt.
Seit 2 Jahren Ulcus an der Fußsohle links unter dem Großzehenballen. Dieses entzündete sich, wurde aber bei Behandlung kleiner, jetzt erneute Entzündung; es entleerte sich Eiter.

V.A.: Gewicht: Konstant
Appetit: Gut
Miktion: Unregelmäßig, bis zu 20 x / die
Alkohol: Normal, mäßig
Kein Juckreiz
Medikamente: 60 E Insulin, Padutin 3 x 1 Drg./die

Allgemeinbefund:
39 jähriger Patient in gutem AZ und EZ
1,86 m gr., 96 kg Gew., keine Oedeme, kein Jkterus

Kopf: NAP frei

Hals: o. B.

Thorax: Unauffällig

Abdomen: Inguinal rechts bohnengroßer indolenter Lymphknoten

Nierenlager: Frei

Pulse gut und seitengleich tastbar.

Reflexe sehr schwach auslösbar.

Lokalbefund: Am linken Fuß findet sich plantar am Großzehenballen ein 1,7 x 1,5 cm großes z. T. schmierig, gelblich belegtes, teilweise 1 cm tiefes von Hornhaut umgebenes kreisrundes Ulcus.

Diagnose: Ulcus plantae bei Diabetes mellitus (Mal perforant du pied).

Therapie und Verlauf:

BSG und Blutbild unauffällig; Luesserologie: negativ; NBZ 288 mg % (16.5.1974). Im Ulcusabstrich waren bakteriologisch E. coli und Enterokokken nachweisbar. Die Röntgenuntersuchung am Fuß zeigte unauffällige Verhältnisse. Kein Anhalt für ossäre Beteiligung.

Die Therapie bestand aus Diabetes Diät mit 150 g KH und Insulinbeigaben von morgens 44 E und abends 24 E Insulin Depot klar von Hoechst.

Unter dieser Therapie lagen die Nüchternblutzuckerwerte bei 140 mg %.

Zur Durchblutungsförderung: Dusodril ret. 3 x 1 Drg. / die.

Lokale Behandlung des Ulcus mit Granugen-Paste und Salicyl-Guttaplast Pflasterver-

bänden und Kaliperm. Fußbädern.
Am 29.5.1974 wurde der Patient in der Chirurg. Universitätsklinik vorgestellt. Dort wurde eine Arteriographie und Gabe von Dusodril ret. 3 x 1 Drag./die vorgeschlagen.
Am 31.5.1974 wurde der Patient entlassen, zur Nachbehandlung wurde Granugen-Paste und Dusodril ret. Drg. verordnet. (Über den genauen Zustand des M.p.p. bei der Entlassung finden sich keine Angaben in den Unterlagen).
Am 22.8.1974 wurde bei dem Patienten wegen eines seit 2 1/2 Jahren bestehenden Mal perforant eine Angiographie durchgeführt. Die peripheren Pulse waren an beiden Beinen sämtlich kräftig tastbar. Beim Angiogramm fanden sich völlig regelrechte Gefäßverhältnisse. Bei freidurchgängigen und nicht arteriosklerotisch veränderten Becken-Ober- und Unterschenkelarterien, waren auch in den Spätphasen im Kapillarbereich keine Gefäßabbrüche erkennbar.

8. Fall: M.p.p. bei Diabetes mellitus.
Patient: F.B. männlich, 63 Jahre, Beruf: Gastwirt
Stationärer Aufenthalt: 16.5.1974 - 30.5.1974
Karteinummer: 2503 11 409

F.A.: Vater verstorben, (Diabetiker)
1 Bruder hat Diabetes

E.A.: Kinderkrankheiten: Masern, Mumps, Keuchhusten.
Im Krieg Verlust des linken Mittelfingers bis Grundgelenk.
Seit etwa 1946 nach Rückkehr aus der Gefangenschaft Psoriasis.
Seit etwa 1955 Diabetes mellitus.
Seit etwa einem Jahr Schmerzen in beiden Beinen, vor allem bei Belastung. Gehen ohne Schmerzen ist nicht möglich.
Nächtliche Parästhesien in Füßen, Unterschenkeln und in den Fingerspitzen.

V.A.: Appetit gut
Gewicht konstant 80 kg
Zunehmendes Durstgefühl
Nykturie gelegentlich, kein Anhalt für Polyurie,
Nikotin: 20 Zigaretten/Tag
Alkohol: Früher 5 - 10 Glas Bier und Schnäpse am Tag. Jetzt Mineralwasser mit Weinbrand, Diabetikerbier.
Medikamente: Rastinon 1 Tbl./die
Tabletten zum Wasserlassen: Aldactone 50 3 Tbl./die, Trisomin.

Allgemeinbefund:

63 jähriger Patient in reduziertem E.Z. und A.Z. Psychisch etwas distanzlos, örtl. und zeitlich voll orientiert. Etwas indifferent gegenüber den Erscheinungen an den Füßen. Diabetes Diät wird nicht eingehalten.

Kopf: NAP o. B. Pupillen reagieren prompt auf L und C. Konjungtivale Gefäßinjektion: Ikterus der Skleren

Hals: o. B.

Thorax: Pathol. Atemgeräusch links leichtes Brummen.

Herz: o. B. Puls 72, periphere Pulse bds. palpabel, Füße warm. RR 200/80

Abdomen: Unauffällig

Extremitäten: Parästhesien und leichte Schmerzen in beiden Füßen schon im Liegen.
Grobneurologisch fehlen die Achillessehnenreflexe, die übrigen Reflexe sind normal.

Hautbefund: Grobflächig psoriat. Effloreszensen mit stark ausgeprägter Schuppung.
Kreuzbein, Lumbalregion, Ellenbogen, Kniescheiben, Handrücken.
Ausgeprägtes Oedem beider Unterschenkel, jedoch keine Varikosis.

Lokalbefund: Linke Großzehe: Schuppung, gangränöse Veränderung an der Großzehenaußenseite ca. zehnpfennigstücksgroß.
D II und D III links bläulich livide Verfärbung trocken.

Rechte Großzehe: Mit gelben Schuppen bedeckt.
Eröffnete Blase mit blutigem Grund fünfmarkstückgroß unter dem rechten Zehenballen.
Livide Verfärbung trocken bei D IV und D V rechts.
Diese Zehenveränderungen bestehen seit einigen Wochen.

Diagnose: Psoriasis vulgaris
Diabetes mellitus mit Mikroangiopathie.
Mal perforant
Hypertonus.
Verdacht auf Alkoholismus.

Therapie und Verlauf:

Diabetes Diät. 12 B.E. Luesserologie negativ.
Lokalbehandlung der Ulcera mit Nebacetin Puder
Hornhaut an den Füßen: Salicyl-Vaseline 2 % ig
Medikamente: Aldactone 3 x 1 Tbl. Rastinon
1 Tbl. / die
Fludilat 3 x 1 Tbl.
20.5.1974 Blutzuckerwerte: 8 Uhr 124 mg %
11 Uhr 106 mg %
15 Uhr 147 mg %
Vorstellung des Patienten in der Medizinischen Poliklinik.
Ergebnis: Die Hautveränderungen an den Vorfüßen werden unter diabetisches Spätsyndrom eingeordnet. Es kann nicht entschieden werden, ob die Ulcera Folge einer diabetischen Neuropathie sind - wofür das Fehlen der Achillessehnenreflexe spricht, oder ob sie als Folge

einer diabetischen Mikroangiopathie entstanden sind.
Vorübergehend wird der Patient vom 30.5. - 6.6.1974 entlassen.
Spezieller Befund bei Wiederaufnahme am 6.6.1974
Ulcus an der rechten Fußsohle trocken, nur wenig belegt. Ulcus am Großzehenrand links mit gelbl. Krusten belegt.
Fortsetzung der Therapie: Diabetes-Kost, Medikamente wie zuvor, zusätzlich Cytobion 1000 g i.m., Trisomin 1 Tbl. / die
Lokal: Refobacin-Creme und Elawox-Puder.
Am 10.6.1974 wird der Patient auf eigenen Wunsch entlassen. Am rechten Fuß befindet sich ein ca. kinderhandtellergroßer ulceröser Bezirk, der nach trypt. und antibiot. Therapie einige frische Granulationen zeigt.
Die Umgebung ist rauh und stark verhornt.

8. Fall; M.p.p. bei Diabetes mellitus
Patient F.B., 63 Jahre, männlich.

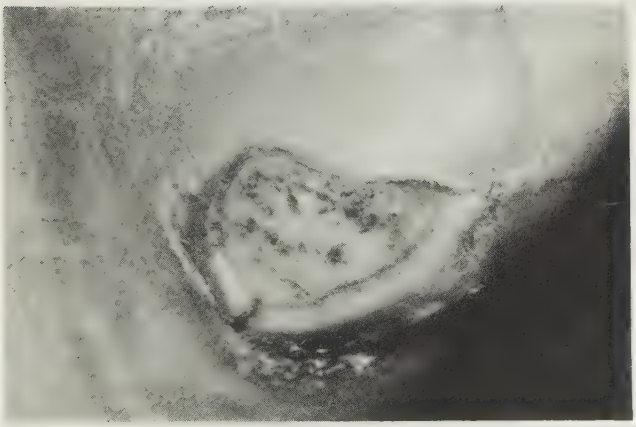

Aufnahme rechter Fuß am 29. 5. 1974

9. Fall: M.p.p. bei Diabetes mellitus.
Patientin A.K. weiblich, 73 Jahre, Beruf: Hausfrau
Stationärer Aufenthalt: 21.6. - 17.9.1974
Karteinummer: 0104 01386

F.A.: Unauffällig.

E.A.: Seit 1967 Diabetes mellitus und Hypertonie. Vor 2 1/2 Monaten Apoplexie.

J.A.: August 1973 Beinvenenthrombose rechts. Seit Aug. 1973 bemerkte die Patientin ein Geschwür am lateralen Rand des rechten Fußes, das größer geworden ist.

V.A.: Zuckerdiät. Appetit manchmal schlecht. Durst normal. Nykturie 1 - 2 mal. Gelegentlich Likör und Sekt, 4 Tassen Kaffee pro Tag.
Medikamente: Glutril 3 x 1, Intensain 3 x 1 Presinol 2 x 1, Novodigal 2 x 1, Complamin ret. 2 x 1, DB ret. 3 x 1.

Allgemeinbefund:
73 jährige Patientin, leicht adipös, kein Ikterus, Cyanose und Dyspnoe.

Herz: Absolute Arrhythmie RR 200/80

Abdomen: Bauchdecken schlaff, Leber palpatorisch 14 cm Rand derb tastbar.

Extremitäten: Fußpulse rechts nur ganz schwach vorhanden. Reflexe grobneurolog. o. B.

lokalbefund: Am lateralen Rand des Os metatarsale V rechts

fand sich ein 0,7 cm tiefes Ulcus von 1,5 cm Durchmesser, schmierig belegt.

Diagnose: Mal perforant.

VD. Endangitis bei Diabetes mellitus.

Therapie und Verlauf:

BSG 31/67, Urinstatus: Zucker.
Quantitativ 0,1 % Nüchternbl. Zucker: 239 mg %, 11 Uhr 256 mg %, 15 Uhr 178 mg %.
Hb, Erythrozyten, $Hb_E$, Differentialblutbild im Bereich der Norm.
Neben Diabeteskost von 120 KH werden die oben erwähnten Medikamente und zusätzlich zur besseren Durchblutung Trental Drg. 3 x 2 / die und Actihaemyl 5 ml i.m. verabreicht.
Die Röntgenaufnahmen des rechten Mittelfußes in zwei Ebenen ergab: Fußwurzelknochen nach Größe, Lage und Struktur regelrecht. Unauffällige Metatarsalia insbesondere Metatarsale V. Gelenkspalten der Gelenke soweit dargestellt, normal weit, glatt begrenzt.
Beurteilung: Kein Anhalt für osteolytische oder osteoplastische Destruktionen oder Frakturen im Bereich der Fußwurzel und der Metatarsalia. Bei der Untersuchung der Patientin in der Univ. Augenklinik fanden sich keine diabetogenen Veränderungen des Augenhintergrundes.
Eine Vorstellung der Patientin in der Chirurg. Universitätsklinik brachte folgendes Ergebnis:

Bei der Patientin handelt es sich um eine diabetische Mikroangiopathie bei bestehender Verschlußkrankheit mit Femoralarterienstenosen und Unterschenkelgefäßverschlüssen.
Gefäßrekonstruktive Eingriffe sind nicht durchführbar. Die Lumbale Sympathektomie erscheint wenig aussichtsreich. Ein Behandlungsversuch mit Actihaemyl ist bei optimaler Diabeteseinstellung gerechtfertigt.
Die lokale Therapie in der Dermatolog. Univ. Klinik bestand aus: Leukase Puder, später Trypsin Novo und Jruxol-Salbe. Das Ulcus wurde danach mit Epigard gedeckt.
Dies brachte keine wesentliche Besserung. Zuletzt wurde mit Elawox und Leukase Puder behandelt.
Bei der Entlassung der Patientin am 17.9.1974 war das Ulcus schon deutlich kleiner, der Diabetes zufriedenstellend eingestellt. Zur Nachbehandlung wurde Leukase Puder verordnet. Weitere ambulante Behandlung war vorgesehen und wurde vom 19.9.1974 bis 23.1.1975 durchgeführt, als die Patientin zum letzten Mal in ambulante Behandlung kam und das Ulcus fast zugeheilt war.

9. Fall: M.p.p. bei Diabetes mellitus
Patientin A.K., weiblich, 73 Jahre

Aufnahme rechter Fuß am 5.8.1974

10. Fall: M.p.p. bei Diabetes mellitus
Patientin M.K. weiblich, 79 Jahre, Beruf: Hausfrau
Stationärer Aufenthalt: 28.6.1974 - 19.7.1974
Karteinummer: 28 039 51 67

F.A.: Unauffällig

E.A.: 1929 rechtes Auge durch Unfall erblindet.
Seit 1972 Diabetes mellitus, sofort insulinpflichtig.
Jetzt morgens 24 E Insulin, abends 12 E Ins.
Diabetesdiät.

J.A.: Seit 4 Wochen Ulcus an der Fußsohle, das sehr schmerzhaft war. (Nach Angaben in der Chirurg. Univ. Klinik nur "zeitweise" schmerzt).

V.A.: Keine Besonderheiten.

Allgemeinbefund:
79 jährige Patientin in gutem altersentsprechendem AZ und EZ.
Haut und sichtbare Schleimhäute gut durchblutet. Kein Ikterus, keine Cyanose.

Kopf: Pupillenreaktion o.B. rechtes Auge blind, links kurzsichtig.

Hals: o.B.

Thorax: Unauffällig

Herz: Aktion regelmäßig, Töne rein, Herz perkut. verbreitert. RR 160/80 Puls 80 min.

Abdomen: Unauffällig

WS: Nicht klopfempfindlich

ZNS: Sehnenreflexe seitengleich auslösbar.

Lokalbefund: Am lateralen Fußrand 2 x 2 cm großes Ulcus mit schwarzbrauner Nekrose; an der rechten Großzehenspitze 1 cm im Durchmesser schwarze Nekrose.

Fußpulse: Rechts schwach tastbar, links besser tastbar, Femoralispulse gut tastbar.
Rechter Fuß im mittleren Drittel stark oedematös, erythematös, livide. Purpura jaune d'ocre. verstärkte Venenzeichnung, bei fingerdicken Varizen am rechten Unterschenkel. Kein Venendruckschmerz.
ZZR schuppig, weißlich, wenig mazeriert.
Zehennägel gelblich krümelig.

Diagnose:
1. Mal perforant rechter Fuß bei Diabetes mellitus(insulinpflichtig).
2. ZZR Mykose
3. Candidose Rima ani.

Therapie und Verlauf:

BSG 15/38, Urinstatus o.B.
Luesserologie negativ, Nüchternblutzucker 120 mg %, 11 Uhr 116 mg %, 15 Uhr 196 mg %.
Innerlich erhielt die Patientin neben den Medikamenten, die sie schon zu Hause genommen hatte, Trental 6 x 1 / die.
Auf die Ulcera kam zunächst Leukase Puder, später Refobacin und zuletzt Nebacetin Puder.

Unter dieser Behandlung wurden die Ulcera sehr schnell trocken, das Oedem am Fußrücken war rückläufig.
Zum Ausschluß einer Osteomyelitis wurde eine Röntgenaufnahme des rechten Fußes in zwei Ebenen angefertigt. Es zeigte sich außer einem dorsalen und plantaren Calcaneussporn ein ansonsten unauffälliger Befund. Bei der Vorstellung der Pat. in der Chirurg. Univ. Klinik wurde festgestellt, daß es sich ohne Zweifel um ein arterielles Ulcus, bedingt durch die Unterschenkelgefäßverschlüsse und eine zusätzliche diabetische Mikroangiopathie handelt.
Bei der Entlassung am 19.7.1974 hatten sich über den Ulcera braune Krusten gebildet, eine ambulante Wiedervorstellung wurde vereinbart.

11. Fall: M.p.p. bei Tabes dorsalis
Patientin A.K. weiblich, 60 Jahre, Beruf Hausfrau.
Stationärer Aufenthalt: 22.10.1974 - 23.12.1974
und 6. 1.1975 - 7. 2.1975
Karteinummer: 1703 14473

Die Patientin war vorher schon 2 mal im Jahre 1968 und 1971 stationär aufgenommen. Aus diesen Unterlagen stammen Teile der Anamnese.

F.A.: Ehemann, Kinder und Enkelkinder gesund.

E.A.: Kinderkrankheiten nicht erinnerlich.
Nie ernstlich krank gewesen.
Seit 1950 kein rechter Halt im linken Fuß und Knie, gelegentlich umgeknickt. Kribbeln im linken Bein.
1951 stationärer Aufenthalt in der hiesigen Nervenklinik mit 2 Spirotrypankuren.
1952 stationäre Beh. ebenfalls in der hiesigen Nervenklinik. 2 Pyriferkuren. Es wurde eine Tabes dorsalis diagnostiziert.
Die Patientin wurde dann von 1952 bis 1965 mit Spirotrypan (1 Kur/Jahr) behandelt.
1952 Knöchelfraktur links ohne adäquates Trauma.
1952 Verkrümmung der Wirbelsäule im Lendenwirbelbereich und Vorspringen einiger Lendenwirbel. Patientin trägt seitdem ein Stützkorsett.
1954 Hydrops im rechten Kniegelenk, nicht schmerzhaft.

1960/61 Aufnahme in der Med. Univ. Klinik Marburg wegen Poliomyelitisverdacht.
1964 Verschlechterung der Sehkraft. Brillenträgerin.
1967 Schmerzen im rechten Hüftgelenk. Rechtes Bein angeblich kürzer geworden. Häufig Kribbeln in den Beinen und Händen. Taubes Gefühl und Brennen im linken Daumen und Zeigefinger.
Seit 9 Jahren plötzlich einschießender Schmerz in beiden Beinen.
1968 stationäre Behandlung in der Univ. Hautklinik. Unter Steroidschutz wurde eine Penicillinkur begonnen, da der Nelson Test positiv war. Die Patientin erhielt 5 Mill. E Penicillin und wurde dann dem Hausarzt zugewiesen mit der Bitte, die Penicillinkur bis zu einer Gesamtmenge von 25 Mill. E fortzuführen.
1971/72 erneut stationäre Behandlung der Pat. in der hiesigen Klinik. Es wurde ein bullöses Erysipel des linken Beines behandelt. Anschließend wurde die Patientin wegen eines therapieresistenten Ulcus ventriculi in die Med. Univ. Klinik verlegt.
Am 22.10.1974 erfolgte die 3. stationäre Aufnahme der Patientin in der Univ. Hautklinik.

J.A.: Seit dem letzten stationären Aufenthalt vom 17.11.71 - 5.1.1972 nicht ernsthaft krank gewesen. Ein Ulcus am linken Großzehen besteht seit Mai 1974. Seitdem langsame Großzehenzunahme. Bläuliche Verfärbung seit etwa Juli 1973.

Seit Oktober wird mit Aureomycin-Salbe behandelt. Keine stärkeren Schmerzen.

Allgemeinbefund:

60 jährige Frau in leicht herabgesetztem EZ und AZ.
Keine Cyanose, Ikterus, Oedeme, Dyspnoe.

Kopf: Kein Kalottenkopfschmerz, NAP frei.

Augen: Absolute Pupillenstarre, Miose, entrundete Pupille links, Ptosis rechts, Mobilität regelrecht.

Hals: o. B.

Thorax: o. B.

Herz: Spindelförmiges Systolikum. Keine Arrhythmie RR 150/55

Abdomen: o. B. Axillen und Leistenbeugen keine LK tastbar.

WS: Leichter Klopfschmerz, ausgedehnte Kyphoskoliose im unteren BWS und LWS Bereich. Versteifung im oberen BWS Bereich.

Nierenlager: Klopfschmerzfrei

Reflexe: Patellareflex nicht auslösbar. Fußsohlenreflexe fraglich positiv. Tricepsreflex nicht auslösbar.
Obere Extremität: Reflexe seitengleich vorhanden. Sensibilität ab linkem Fußknöchel distal gestört.

Lokalbefund: An der Plantarseite der linken Großzehe im Bereich der Endphalanx ca. 1,5 cm im Durchmesser, 8 mm tiefes Ulcus mit scharfem Rand und granuliertem Grund. Onychomykose 1, 2, 4, 5 rechts und 1, 2, 3, 5 links.

Diagnose:
1. Mal perforant bei Tabes dorsalis
2. Onychomykose
3. Tabische Arthropathie Ellenbogen, linkes und rechtes Hüftgelenk. Destruierende Spondylitis mit Kyphoskoliose L 3 - 5.

Therapie und Verlauf:

| | |
|---|---|
| K. KBR: | pos. 1 : 25 |
| VDRL: | pos. 1 : 25 |
| Mein II: | pos. + |
| Pall KBR: | pos. 1 : 5 |
| FTA: | 1 : 1000 |

Ulcusabstrich: Mikroskopische Zellreste
Kulturell: Staphylococcus aureus.
Zunächst wurden Venosan Kps. 1/Tag und Phospholugel-Beutel 2 x 1/Tag angeordnet.

Lokaltherapie des Ulcus:
Medicrucin-blau Puder und Fucidin Gaze.
Phlebographie des linken Beines:
Unauffällige Darstellung der tiefen und oberflächlichen Venen im Bereich von Unter- und Oberschenkel sowie der Beckenvenen. Kein Nachweis thrombotischer Veränderungen oder insuffizienter Venae perforantes.
Beurteilung: Unauffälliger phlebographischer Befund.

Röntgenaufnahme der linken Großzehe:
Beurteilung: Unauffällige linke Großzehe.

Die Therapie wurde lokal mit Medicrucin-blau Puder und Fucidine Gaze, später mit Cicatrex Salbe fortgesetzt.
Da keine Epithelisation des Ulcus vom Rande her erzielt werden konnte, wurde der Versuch einer Deckung, teilweise mit Epithelbrei nach KLEIN, teilweise mit punch grafts aus der Fußsohle, gemacht. Während der Epithelbrei nicht zum Angehen zu bringen war, konnten die punch grafts zum Teil zur Einheilung gebracht werden.
Die Patientin wurde wegen der bestehenden Beinlängendifferenzen von 5 cm in der Orthopädie vorgestellt, wo die Anbringung eines Verlängerungsausgleichs am rechten Schuh empfohlen wurde. Das Ulcus wurde weiter mit Refobacin Creme und Soframycin-Salbe behandelt.
Am 23.12.1974 wurde die Patientin über Weihnachten nach Hause entlassen und am 6.1.1975 wieder aufgenommen.
Jetzt wurden nochmals punch grafts aus der Fußsohle auf das Ulcus versetzt.
Am 7.2.1975 wurde die Pat. auf dringenden eigenen Wunsch entlassen, der größere Teil des Ulcus befand sich bei der Entlassung in offenem Zustand.

11. Fall: M.p.p. bei Tabes dorsalis
Patientin A.K., 60 Jahre, weiblich

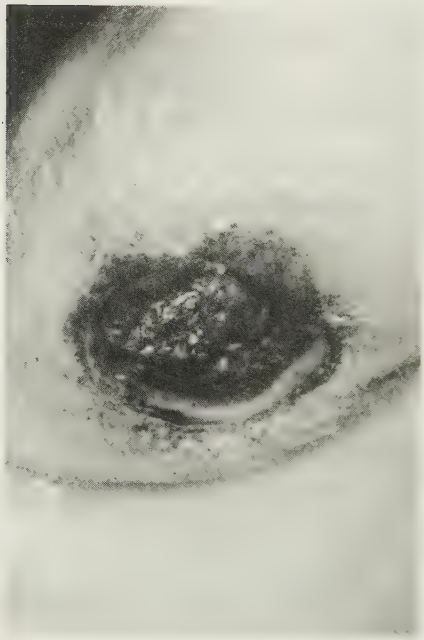

Aufnahme linker Fuß am 22.10.1974

12. Fall; M.p.p. bei Nonne - Milroy - Meige - Syndrom.
Patientin J.S., weiblich, 38 Jahre, Beruf: Hausfrau
Stationärer Aufenthalt: 22.10. - 20.11.1975
Karteinummer: 230437476

Die Patientin wurde schon im Jahre 1965 erstmals von der Mediz. Klinik, wo sie wegen Adipositas und ovarieller Insufizienz behandelt wurde, in die ambulante Abteilung der Hautklinik zur Behandlung von Lymphoedemen beider Beine überwiesen.
Sie hatte seit über 15 Jahren (entsprechend einem Alter von 13 Jahren) monströse, elephantiastische Schwellungen beider Ober- und Unterschenkel; Lymphoedem.
Die Therapie bestand aus Wickeln, Ichtophen intern.
Eine Arterio-Venographie konnte auf Grund technischer Schwierigkeiten bei der Arterienpunktion nur eine kontrastschwache Darstellung der Arterien beider Beine erreichen. Diese waren sämtlich dargestellt.
Rechts war eine erhebliche Strömungsverlangsamung nachzuweisen.

Fast 10 Jahre später, am 11. Jan. 1974, kommt die Patientin in die ambulante Behandlung, weil sie seit 3 Jahren ein Geschwür unter der linken Fußsohle hat.
Vor 2 Jahren sei ein Diabetes festgestellt worden.

Befund: Elephantiasis links stärker als rechts.
Unter der linken Fußsohle 1 x 1 cm großes Ulcus.

Diagnose: Mal perforant im Bereich der linken Fußsohle bei Elephantiasis.

Therapie: Medicrucin-blau Puder und Fucidine Gaze.
Am 16.1.1974 wurde die Patientin zum ersten Mal stationär aufgenommen.
Es wurde neben dem Mal perforant, erhebliche Adipositas, essentielle Hypertonie 2. Grades und Debilitas festgestellt. Die Patientin gibt an, vor 10 Jahren im Bereich der linken Fußsohle schon ein Ulcus gehabt zu haben; das jetzt vorhandene bestehe schon seit drei Jahren.

E.A.: Kinderkrankheiten: Rachitis
Mit 20 Jahren Kurettage in der Frauenklinik Marburg.
Vor drei Jahren Appendektomie.

Gyn.A.: Menarche mit 14 Jahren, Blutung 3 Tage, Zyklus 28 Tage. Letzte Regel 12. Dez. 1973

Veg.A.: Unauffällig.

Allgemeinbefund:
37 jährige Pat. in eingeschränktem AZ und stark adipösem EZ.

Psyche: Retadiert.

Kopf: NAP frei, Augen o.B.

Herz: Töne rein, regelmäßig und regelrecht.
RR 200/140 (stark adipöse Oberarme)

Abdomen: Stark adipös.

Nierenlager: Frei

Extremitäten: Frei beweglich

ZNS: Grobneurologisch o.B.

Hautbefund: Ulcus, ca. 2 cm im Durchmesser, an der Plantarseite des linken Fußes. An beiden Füßen Hyperkeratosen mit einzelnen Erosionen.

V.D.: Ulcus (z.B. auf Grund einer Arteriopathie)

Therapie und Verlauf:

Das Ulcus an der linken Fußsohle wurde mit Cicatrex Puder und Kaliperm. Fußbädern behandelt.

Die in der Umgebung des Ulcus befindlichen Hyperkeratosen wurden nach keratolytischer Behandlung mit 60 %igem Sal. Guttaplast abgetragen.

Gleichzeitig wurde der 1,58 m großen, 121 kg schweren Patientin wegen Adipositas eine Diät von 1000 Kal./Tag verordnet.

Ein Ulcusabstrich ergab: Mikroskopisch Zellreste

Kulturell: Haemolys. Streptokokken

1.2.1974 Röntgenaufnahme beider Füße in 2 Ebenen:

Ausgeprägte ossäre Randwulstbildungen im Bereich des ventralen und dorsalen Talus sowie der Plantarseite des Calcaneus.

Auch im Bereich der Gelenkflächen der übrigen Fußwurzelknochen ossäre Randwulstbildungen mit z.T. unregelmäßig begrenzten Gelenkspalten und vermehrten Sklerosierungen. Distales End-

glied der linken Großzehe fehlend.
Im Bereich des rechten Fußes dargestellter Knochen von regelrechter Form, Größe und Struktur. Gelenkspalte normal weit, glatt begrenzt. Oberhalb des Calcaneus, dorsal des Talus gelegener, ca. erbsgroßer freier Knochen.
Am 21.2.1974 wurde bei Vorstellung der Pat. in der Orthopädischen Klinik, das Tragen von orthopädischem Schuhwerk vorgeschlagen.
Bei einer Untersuchung in der Med. Klinik wurde kein Diabetes festgestellt. NBZ 90 mg %.
Am 22.2.1974 wurde die Pat. entlassen, das Ulcus an der linken Fußsohle war abgeheilt.

Am 9. Okt. 1975 wurde in der ambulanten Behandlung bei der Patientin ein Nonne-Milroy-Meige-Syndrom mit trophischem Ulcus der linken Fußsohle diagnostiziert.

Am 22.10.1975 wurde die Pat. stationär aufgenommen.
(F.A., E.A., Gyn.A., siehe stat. Aufnahme vom 16. Juni 1974)

J.A.: Seit Herbst 1974 offene Ferse.
Bei ambulanter Therapie keine Besserung.

Hautbefund: Ferse: ca. 4 cm langer z.T. mazerierter bogenförmiger Spalt, umgeben von kräftigen Hyperkeratosen, aus dem sich ein eiterähnliches Exsudat auspressen läßt.
4. Zehe: An der Spitze befindet sich ein ca. linsengroßes Ulcus, weißl. rotes Exsudat.
Hammerzehe 1 - 5 links
Onychomykose bds. aller Zehen.

Therapie und Verlauf:

Diät 1000 Kal. salzlos.
Venosan Kaps. 2 x 1/Tag für 10 Tage
Lasix 1 Tbl./Tag.
Ulcus: Lokal Chloramin Lsg. 1:1000, dann Sol. Pyoktanini
Ulcusabstrich: Mikroskopisch Zellreste
Kulturell: Staph. aureus, vergr. Streptokokken.
Das Ulcus heilte sehr schlecht.
Krankengymnastik, 2 mal tägl. 1 Std.
Vorstellung in der Orthopädischen Klinik zur Anpassung von Schuhen.
Gewichtsabnahme nur kurzfristig, danach über Wochen bei 1000 Kalorien Diät und Krankengymnastik konstant.
NBZ 88 mg %, 14 Uhr Wert 65 mg %, 15 Uhr Wert 75 mg %.
Das Ulcus zeigte fast keine Heilungstendenz, bei der Entlassung am 20.11.1975 war es geringfügig kleiner.
In der Zeit vom 27.11.1975 - 3.12.1976 wurde die Pat. ambulant weiterbehandelt.
In dieser Zeit heilte das Ulcus an der linken Fußsohle niemals ab.

Therapeutisch kamen Mercurochrom, Nebacetin Puder, Terramycinpuder und Fissolan Salbe zur Anwendung. Daneben wurden mehrmals die umgebenden Hyperkeratosen abgetragen und Kompressionswickel mit Flanellbinden angelegt.

Am 8.11.1976 lautete die Diagnose: Mal perforant bei Nonne-Milroy-Meige-Syndrom.
Am 3.12.1976 wurde eine Röntgenaufnahme des Fußes gemacht: Periartikulärer Entkalkungszustand im Zehengrundgelenk und in den Zehengelenken.
Am 3.12.1976 bestand das Ulcus an der Fußsohle links unverändert. Der Ulcusgrund war bei Sondierung schmerzlos. Die Therapie wurde mit Mercurochrom und Terramycin-Puder fortgesetzt.

12. Fall; M.p.p. bei Nonne-Milroy-Meige-Syndrom
Patientin I.S., weiblich, 38 Jahre

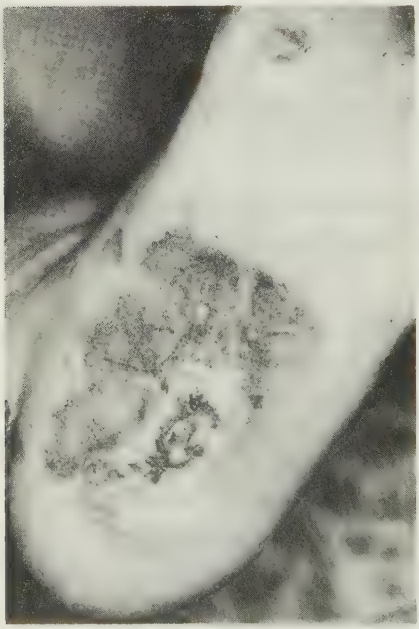

Aufnahme linker Fuß am 4.2.74

Aufnahme linker Fuß am 20.2.74

Aufnahme linker Fuß am 3.12.1976

13. Fall: M.p.p. bei Diabetes mellitus
Patient: H.M. männlich, 41 Jahre, Beruf Maurer
Stationärer Aufenthalt: 26.1.1976 - 3.3.1976
Karteinummer: 1404 34 355

F.A.: Mutter des Patienten hat Diabetes

E.A.: Kinderkrankheiten: Mumps, Scharlach, Masern, Röteln.
Vor 18 Jahren 2 x Fraktur des linken Fußes nach einjährigem Intervall.
Zwischenzeitlich Erysipel.
Vor ca. 16 Jahren Motorradunfall mit Commotio.
Vor 12 Jahren Phlegmone linke Hand.
Rheumat. Beschwerden rechte Schulter.
Diabetes bekannt seit 1 Jahr.

J.A.: Vor 2 Jahren bildete sich ein kleines Geschwür über dem linken Großzehengelenk. Inzwischen einmal Abheilung des Ulcus.
Jetzt seit 6 - 8 Wochen neues Ulcus an der gleichen Stelle.

V.A.: Appetit: Sehr gut
Durst: Viel
Gewicht: Etwas abgenommen
Medikamente: Rastinon 2 x 0,5 mg/die, Codipront 2 x 3 Kps. z. Zt., Butazolidin 2 Tbl. bei Beschwerden.

Allgemeinbefund:
41 jähriger Patient, Adipositas 1,76 m, 104 kg,

keine Dyspnoe, Cyanose, Ikterus, Lymphknoten o.B.

Kopf: o.B. Augen o.B.

Hals: Keine Struma

Lungen: Unauffällig

Herz: o.B. Puls 104 min. RR 215/120.

Abdomen: Bauchdecken sehr adipös, Leber und Milz nicht palpabel.

Neurol. Befund:
Seitengleiches, regelrechtes Reflexverhalten.

Peripherer Puls:
Seitengleich, sehr gut palpabel.
Syst. arterieller Druck der Knöchelarterien beiderseits 210, Brachialisdruck: 210/150

Lokalbefund: Über dem linken Großzehenballen ein ovales Ulcus, (Außenseite des Großzehengrundgelenkes) grob, granulierend, leicht blutend, Durchmesser 2 x 3 cm. Umgebung des Ulcus leicht cyanotisch. Ebenfalls am linken Großzehenballen im Übergang zur Beugeseite ein etwa lentikuläres Ulcus. Mazeration in allen ZZR. Hallux valgus.

Diagnose: Mal perforant du pied.

Therapie und Verlauf:
BSG 18/38 Luessorologie negativ. NBZ 134 mg % .
Die Therapie bestand in Diabeteskost 150 KH, Gabe von Rastinon 0,5 2 x 1 Tbl./die. Im Bereich des Ulcus wurde Cicatrex Puder ange-

wendet. Der NBZ bewegte sich während des stationären Aufenthalts zwischen 104 mg % und 142 mg %. Bei der Vorstellung des Patienten in der Orthopädie wurde folgender Befund erhoben:

Deutlicher Hallux valgus links, über der Außenseite des Großzehengrundgelenkes etwa fünfmarkstückgroßes Ulcus; kleinerer Hautdefekt auf der Zehenunterseite links in Höhe des Endgliedes.

Röntgenbefund: Beide Füße in 2 Ebenen.

Kein Anhalt für frühere knöcherne Verletzungen. Deutliche Arthrose im oberen und unteren Sprunggelenk sowie im Talo-Navikular-Gelenk beiderseits. Auf den a.p. Aufnahmen beider Füße deutliche Arthrose im Großzehengrundgelenk bds. Rechtsseitig ist auf der Medialseite in Höhe des 1. Mittelfußknochens eine etwa bohnengroße Absprengung sichtbar.

Während der stationären Behandlung wurde das Gewicht des Patienten um 10 kg auf 94 kg reduziert. Das Ulcus heilte bei diätetischer Einstellung des Diabetes in 5 Wochen unter lokaler Behandlung mit Citatrex-Puder ab.

Am 3.3.1976 wurde der Patient entlassen.

13. Fall: M.p.p. bei Diabetes mellitus
Patient H.M., männlich, 41 Jahre

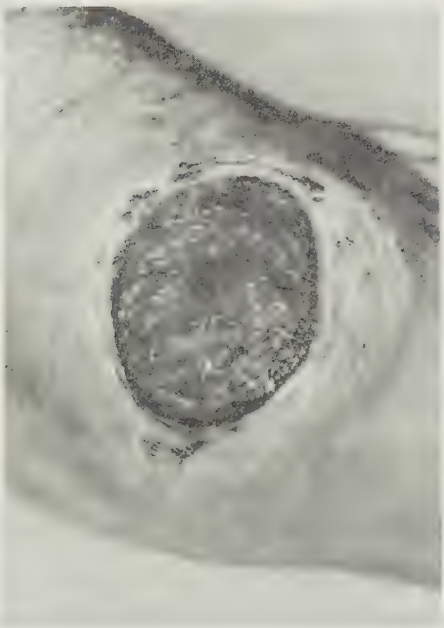

Aufnahme linker Fuß am 27.1.1976

14. Fall: M.p.p. bei Diabetes mellitus.
Patient: H.M. männlich, 47 Jahre, Beruf: -
Stationärer Aufenthalt: 19.8. - 22.9.1976
Karteinummer: 1805 29357

F.A.: Tante (mütterlicherseits) im diabetischen Koma verstorben. 1 Bruder ist Diabetiker.

E.A.: Kinderkrankheiten: Masern, Mumps.
Mit 2 - 3 Jahren Pneumonie mit Pleuritis.
1961 wegen Varicosis Stripping.
Diabetes im August 1971 festgestellt, nachdem an beiden Füßen unter den Großzehenballen Ulcera aufgetreten waren. Seit 1972 ist der Diabetes insulinpflichtig.
Hypertonie seit November 1975 bekannt und seit 5 Wochen mit Reserpin behandelt.

J.A.: Ende 1971 Entzündung an beiden Füßen.
Seither unter beiden Großzehenballen Ulcera, die bei keiner externen Therapie abheilten.
Seit 1972 war der Patient 4 mal im Krankenhaus in Biedenkopf, je 5 - 12 Wochen, trotzdem wurde nie eine völlige Heilung der Ulcera erreicht.

V.A.:

| | |
|---|---|
| Gewicht: | Konstant. |
| Appetit: | Gut |
| Durst: | Häufig, stark |
| Oedeme: | Keine |
| Schmerzen: | Häufig, besonders nachts stark. |
| Medikamente: | Seit 1972 Insulin, 2 x 1 Complamin 1 Tbl. Caprinol |

Allgemeinbefund:

47 jähriger, adipöser Patient in mäßig gutem AZ und EZ. 1,78 m, 94 kg.
Keine Cyanose, Ikterus. Dyspnoe bei Belastung.
Keine tastbar vergrößerten L.K.

Kopf: NNH frei,Augen o.B.

Hals: o.B.

Lungen: Perk. hypersonorer K.S.
Ausk. leises Atemgeräusch

Herz: Töne rein, 2. Ton betont.
Aktion: vereinzelt Stolpern
Puls 88 min. RR 140/80

Abdomen: Bauchdecken adipös

Nierenlager: Frei

Genitale: Prim. Phimose

WS: Kein Klopfschmerz

Extremitäten: CVJ, Fußpulse bds. schwachpalpabel.

Neurol. Befund:

Seitengleiches Reflexverhalten.

Lokalbefund: Unter beiden Großzehenballen je ein gut linsengroßes, scharf begrenztes Ulcus mit gelblich; hyperkeratotischer Umgebung.
Ulcera je ca. 1,5 cm im Durchmesser und ca. 0,8 cm tief.

Diagnose:
1. Trophische Ulcera bei Diabetes
2. Sek. Hypertonie
3. Adipositas.

Therapie und Verlauf:

Luesserologie negativ. Diabetes-Diät 120 KH. Innerlich erhielt der Patient wegen nachgewiesener Nephrolithiasis Bactrim Tbl. 2 x 2, wegen der Hyperurikämie Foligan 3 x 1, wegen einer nachgewiesenen Extrasystolie Neo Gilurytmal 2 x 1, zur Verbesserung der Durchblutung im Bereich beider Großzehenballen Complamin ret. 3 x 1, wegen der Hypertonie Caprinol 1 Drag. morgens, außerdem Depot Insulin 28 E, später 12 und 10 E morgens.

Im Bereich der Ulcera kam zunächst Cicatrex-Puder und Sol. Pyoktanini 2 % D.R.F. zur Anwendung, später Varidase Gel. Die Hyperkeratosen in der Umgebung der Ulcera wurden abgetragen. Der Nüchternblutzuckerwert von anfangs 178 mg % war bei der Entlassung 124 mg %, 11 Uhr 112 mg %, 15 Uhr 96 mg % bei 10 E Depot Insulin Hoechst. Bei der Entlassung am 22.9.76 wog der Patient ca. 6 kg weniger, die Ulcera waren fast vollständig abgeheilt.

14. Fall: M.p.p. bei Diabetes mellitus
Patient H.M., männlich, 47 Jahre





Aufnahmen rechter und linker Fuß am 19.8.1976

TABELLE II

Zusammenstellung der in der Marburger Hautklinik stationär behandelten Patienten

| Primärer-krankung | Alter und Geschlecht | Fuß | Tarsus | Metatarsus | Phalangen | Knochenbe-teiligung | Fußdeformität | ASR gestört | Fußpulse gestört | Sensibilität gestört | Therapie | Heilung | Rezidive |
|---|---|---|---|---|---|---|---|---|---|---|---|---|---|
| 1. periphere Nervenläsion | 57J,m | li | | +,I | | | | nein | | + | kons. | nein | |
| 2. RM-Trauma | 34J,m | li | + | +,V | | | | + | | | kons. | nein | |
| 3. Lymphangiekt Elephantiasis | 67J,m | li | | + | | | | | | | kons. | nein | |
| 4. Periphere Nervenläsion | 43J,m | li | + | | | | | + | | | kons. | ja | |
| 5. Diabetes mellitus | 70J,m | li | | | +,I | | | + | + | + | kons. | nein | |
| 6. Diabetes mellitus | 65J,w | re | | | + zw.I+II | + | | | + | + | kons. u.op. | ja | + |
| 7. Diabetes mellitus | 39J,m | li | | (+) | (+),I | nein | | | nein | | kons. | ? | |
| 8. Diabetes mellitus | 63J,m | bds (li.lat) | | (+) | (+),I | | | + | nein | | kons. | nein | |
| 9. Diabetes mellitus | 73J,w | re,lat. | | +,V | | nein | | nein | + | | kons. | nein | |
| 10. Diabetes mellitus | 79J,w | re,lat. | | | | | | nein | + | | kons. | nein | |
| 11. Tabes dorsalis | 60J,w | li | | | +,I | nein | | | | + | kons. u.op. | nein | |
| 12. Nonne-Milroy Meige-Syndrom | 38J,w | li | + | | | + | | | | + | kons. | ja | + |
| 13. Diabetes mellitus | 41J,m | li,lat. | | (+) | (+),I | | + | nein | nein | | kons. | ja | |
| 14. Diabetes mellitus | 47J,m | bds | | (+) | (+),I | | | nein | + | | kons. | nein | |

# III. DISKUSSION

## 1. Häufigkeit des M.p.p.

Bei der Suche nach Unterlagen von M.p.p.-Patienten, die zwischen 1945 und 1976 stationär in der Dermatologischen Klinik in Marburg behandelt wurden, fanden sich nur 14 derartige Fälle in 31 Jahren und 10 1/2 Monaten.

Daraus wird ersichtlich, daß das M.p.p. tatsächlich auch im Einzugsgebiet der hiesigen Klinik eine sehr seltene Erkrankung ist.

Diese Feststellung kann durch die Zahlen, nämlich 14 Fälle unter 39.439 Krankenblättern verdeutlicht werden. Unter Berücksichtigung der Tatsache, daß ein Teil der Patienten zwei - oder mehrmals in verschiedenen Jahren stationär aufgenommen wurde und damit die Zahl der 39.439 Krankenblätter nicht der tatsächlichen Zahl der Patienten entspricht, kann - bei einem hoch geschätzten Anteil von 10 % mehrmals behandelter Patienten - die tatsächliche Zahl der Kranken auf etwa 35.000 festgelegt werden.

Es waren demzufolge unter 35.000 Patienten der Dermatologischen Klinik nur 14 Patienten mit einem M.p.p. oder anders ausgedrückt nur 1 Patient von 2.500 hatte ein M.p.p.

Dieses Ergebnis stimmt gut mit den Zahlen, die von O. SCAGLIETTI (1931) aus den Untersuchungen von LEWAI wiedergegeben werden überein: Unter 32.000 chirurgischen Fällen 10 M.p.p.-Patienten.

Die ebenfalls von O. SCAGLIETTI zitierten Zahlen HOFMANNS, nämlich 15 M.p.p.-Patienten unter 2.886 chirurgischen Fällen, liegt dagegen mehr als 10 mal höher als die eigenen Zahlen.

Etwas höher - nämlich etwa um das Doppelte - liegen auch die Ergebnisse von CL. HURIEZ und M.-Y. DUPRIEZ (1971), die das M.p.p. an der Dermatologischen Klinik in Lille in weniger als 1 ‰ der Fälle sahen, wohingegen hier ein M.p.p. in weniger als 1/2 ‰, nämlich 0,4 ‰ der Fälle gefunden wurde.

Dagegen stimmt das Untersuchungsergebnis von H. RODER und G. SEBASTIAN (1971), die in 13 Jahren an der 100 Betten Klinik "Carl Gustav Carus" in Dresden 7 Fälle von M.p.p. fanden ungefähr mit dem eigenen überein.

## 2. Ätiologie des M.p.p.

In etwas mehr als der Hälfte (8 von 14) der eigenen Fälle lag ein Diabetes mellitus dem M.p.p. zugrunde, der damit die häufigste Primärerkrankung war.

Dies entspricht recht gut den Ergebnissen von CL. HURIEZ und M.-Y. DUPRIEZ (1971), die den Diabetes mellitus ebenfalls als häufigste Primärerkrankung bei ihren Fällen mit 41 % sahen.

Dagegen ist die Diabeteshäufigkeit bei den Eigenbeobachtungen mehr als doppelt so hoch wie bei J. THIVOLET und H. PERROT (1970), die bei 32 Patienten 7, und J. KULOWSKI

und R. PERLMAN (1936), die bei 33 Patienten 6 Fälle von Diabetes mellitus fanden.

In dieser Größenordnung, nämlich 1/5 aller Primärerkrankungen, bewegt sich auch der Anteil des Diabetes mellitus in Tabelle I, wo er in 14 von 80 Fällen auftrat.

Das Ergebnis von H. RODER und G. SEBASTIAN (1971), die unter ihren 7 Fällen keinen Diabetiker sahen, weicht von den eigenen Untersuchungsergebnissen ab.

Die Abweichungen der eigenen Ergebnisse von denen anderer Autoren sind sicher zu einem großen Teil durch die kleine Anzahl der Fälle mitbedingt, die wiederum sowohl bei den Untersuchungen anderer Autoren als auch bei den eigenen eine Folge der Seltenheit des untersuchten Krankheitsbildes ist.
Andererseits kann der Einfluß regionaler Eigentümlichkeiten, wie Häufigkeit bestimmter Krankheiten, Ernährungs-, Arbeits- und Umweltbedingungen hier nur schwer abgeschätzt werden, da vergleichbare Untersuchungsergebnisse aus der Bundesrepublik Deutschland fehlen.
Es kann folglich aus dem eigenen Untersuchungsergebnis die Primärerkrankungen des M.p.p. betreffend keine endgültige Schlußfolgerung gezogen werden, sondern allenfalls die Tendenz gesehen werden, daß wahrscheinlich dem Diabetes mellitus als Primärerkrankung beim M.p.p. eine große Bedeutung zukommt.

Im Durchschnitt bestand der Diabetes mellitus bei 7 Patienten der Marburger Klinik vor dem Auftreten des M.p.p.

schon 8 1/2 Jahre.
Bei einem Patienten wurde der Diabetes erst nach dem Auftreten des M.p.p. entdeckt.
Der eigene Durchschnittswert von 8 1/2 Jahren liegt etwas unter dem Wert von M. PLAUCHU und Mitarbeitern (1972), die 11,4 Jahre angaben und fast um die Hälfte niedriger als der Durchschnittswert den J. THIVOLET und H. PERROT (1970) mit 16 Jahren ermittelten.

Auch diese Abweichungen sind im wesentlichen durch das kleine Zahlenmaterial bedingt. Es läßt sich aber trotz der Unterschiede erkennen, daß der Diabetes mellitus im allgemeinen schon etliche Jahre bestanden hat, bevor ein M.p.p. auftrat.

Die Tabes dorsalis wurde bei der eigenen Untersuchung nur in 1 der 14 Fälle als Primärerkrankung gefunden, woraus ersichtlich wird, daß ihr nicht mehr die Bedeutung zukommt, die sie noch in der - bei CL. HURIEZ und M.-Y. DUPRIEZ (1971) aufgeführten - Tabelle GASQUELS 1890 hatte, in der sie mit über der Hälfte der Fälle die erste Stelle unter den Primärerkrankungen einnahm.

Die Meinung O. ROHLEDERERS (1961): "Die diabetische Neuritis scheint in letzter Zeit die Tabes als Ursache des Ulcus zu übertreffen", wird durch die eigenen Zahlen gestützt.

Ebenso wird die Tendenz der Ergebnisse von J. KULOWSKI und R. PERLMAN - 2 Fälle von Tabes dorsalis unter

33 Patienten - von CL. HURIEZ und M.-Y. DUPRIEZ (1971) - 4 Fälle unter 75 Patienten - und die Tendenz der Untersuchung von J. THIVOLET und H. PERROT (1970) - 1 Tabesfall unter 33 Patienten - durch die eigenen Zahlen bekräftigt.

Mit 2 Fällen von peripherer Nervenläsion und 1 Fall von Rückenmarkstrauma kommt den Verletzungen des Nervensystems mit 3 der 14 eigenen Fälle hinter dem Diabetes mellitus die zweitwichtigste Bedeutung in der Genese des M.p.p. zu.
Zwar nehmen Traumata des Nervensystems in keiner anderen Arbeit den zweitwichtigsten Platz ein, aber sie wurden bei J. KULOWSKI und R. PERLMAN (1936) immerhin in 4 von 33 und bei CL. HURIEZ und M.-Y. DUPRIEZ (1971) in 11 % der Fälle gesehen.
Hieraus läßt sich folgern, daß die Wichtigkeit dieses ätiologischen Faktors zwar zahlenmäßig nicht völlig gleich, seine Bedeutung aber als auslösender Faktor beim M.p.p. mit einiger Regelmäßigkeit gesehen wird.

Eine congenitale, lymphangiektatische Elephantiasis oder ein Nonne-Milroy-Meige Syndrom, die je 1 mal unter den eigenen 14 Fällen vorkommen, werden in anderen Arbeiten nicht als Primärerkrankungen des M.p.p. gefunden.

Bei der Entstehung des M.p.p. spielte nur in einem der eigenen Fälle ein äußeres Trauma neben der Primärerkrankung eine Rolle. Es handelte sich dabei um die unsachgemäße Entfernung eines Hühnerauges an der Fußsohle.

Eine Deformität im Bereich des Fußes, nämlich ein Hallux valgus, war bei der Entstehung und Lokalisation eines anderen M.p.p. auf der Außenseite des Fußes im Gebiet des Großzehenendgliedes ursächlich mitbeteiligt.

In diesen beiden eigenen Fällen zeigt sich - wie auch in verschiedenen Literaturbeiträgen beschrieben - , daß ein Trauma oder eine Fußdeformität als Cofaktor neben der zugrundeliegenden Primärerkrankung die Ausbildung und besonders die Lokalisation eines M.p.p. mitbeeinflussen.

Verschiedene Phasen der Entstehung des M.p.p. wurden bei den Marburger Patienten anamnestisch festgestellt und klinisch beobachtet, so Schwielen oder auch Blasen als Vorstadien des M.p.p.

In keinem Fall wurde ein M.p.p. beschrieben, das den Knochen bloßgelegt hatte, wenn auch in einem Fall eine Osteomyelitis des benachbarten Knochens diagnostiziert wurde.

Daß eine Knochenbeteiligung nur in 2 Fällen gegeben war, läßt sich gegenüber dem Ergebnis der Tabelle I, wo bei 37 von 80 Fällen eine solche registriert wurde, vielleicht dahingehend deuten, daß bei uns die Patienten in der Regel bereits in einem früheren Stadium des Leidens ärztliche Behandlung in Anspruch nahmen, und daß es deshalb nicht zur Ausbildung des klassischen Bildes des tiefreichenden M.p.p. und zur Mitbeteiligung der Fußknochen oder der Gelenke kam.

Im Gegensatz zu den Vorstellungen O. ROHLEDERERS (1961) wurden die Bezeichnungen trophische Störungen, trophisches Ulcus und M.p.p. bei den Fällen der Marburger Hautklinik nicht für 3 verschieden weit fortgeschrittene Stadien des M.p.p. gebraucht, sondern als Synonyma verwendet, wie das von den meisten anderen Verfassern auch getan wurde.

3. Lokalisation des M.p.p.

Von 17 M.p.p., die bei den 14 Patienten auftraten, waren 13 auf der Plantarseite des Fußes lokalisiert, womit die überwiegend häufige Lokalisation des M.p.p. auf der Fußsohle auch bei unserem Krankengut bestätigt werden kann.

Die Ansicht, daß das M.p.p. am häufigsten an der großen Zehe vorkommt und zwar unter dem Metatarsophalangealgelenk oder Interphalangealgelenk, die von O. SCAGLIETTI (1931), E. HERTEL (1942), J. LANGUILLON (1960), F. BELSER (1969), W. GRABER und Mitarbeitern (1973) und nahezu allen anderen Autoren getragen wird, kann auch durch die eigenen Fälle bekräftigt werden, bei denen von 13 plantaren M.p.p. 8 im Bereich der Großzehe lokalisiert waren. Zusätzlich befanden sich zwei der lateralen Ulzera auf der Großzehenaußenseite.

Die zweithäufigste Lokalisation des M.p.p., die nach Angaben der oben erwähnten Autoren unter dem V. Metatarsalköpfchen liegt, konnte nur einmal gefunden werden.

In Übereinstimmung mit der überwiegenden Mehrheit der Autoren, aber im Gegensatz zu den Ergebnissen von V. SANCHIS-PERPINA (1936), konnte das relativ seltene Vorkommen des M.p.p. unter der Ferse mit 3 von 17 Ulcera bei den eigenen Fällen festgestellt werden.

Der Widerspruch zwischen den Ergebnissen von V. SANCHIS-PERPINA (1936), der das M.p.p. bei seinen 12 Fällen mit 8 von insgesamt 17 Geschwüren am häufigsten im Bereich der Ferse vorfand und den nur 3 von 17 Ulcera unter der Ferse bei den eigenen Fällen, läßt sich vielleicht in den zugrundeliegenden Primärerkrankungen, die bei den 12 Fällen von V. SANCHIS-PERPINA nicht angegeben waren, erklären.

Es könnte aber auch hier die verhältnismäßig kleine Zahl der Fälle die Abweichung der Daten von V. SANCHIS-PERPINA von den Feststellungen der Mehrheit der Autoren bedingen.

Das M.p.p. trat bei den eigenen Patienten 2 mal bilateral auf, d. h. von 14 Kranken hatten 2 an beiden Füßen Geschwüre. Diese beiden Patienten waren 2 der 8 Diabetiker, was bedeutet, daß 1/4 der Diabetiker ein M.p.p. an beiden Füßen hatte.

J. THIVOLET und H. PERROT (1970) fanden bei 7 Diabetikern mit M.p.p. 2 mal ein bilaterales M.p.p., CL. HURIEZ und M.-Y. DUPRIEZ sahen ein bilaterales M.p.p. in 1/3 ihrer diabetischen Fälle, was bedeutet, daß das eigene Ergebnis in der Nähe dieser beiden Angaben liegt und damit die wenigen Zahlenangaben zu diesem Punkt bestätigt.

4. Schmerzen, Sensibilitätsstörungen und Beteiligung des Knochens beim M.p.p.

Bei 2 der 14 eigenen Fälle wurden Schmerzen im Bereich des M.p.p. oder Umgebung angegeben, bei 5 weiteren Fällen bestanden Sensibilitätsstörungen an den Füßen, bei den übrigen 7 wurden keine Angaben über Schmerzen oder Sensibilitätsstörungen vermerkt.

Die Tatsache, daß es sich bei beiden Kranken mit Schmerzen um Diabetiker handelt, bestätigt die Aussagen von G. HOHMANN (1948) und V. SANCHIS-PERPINA (1936), daß das M.p.p. beim Diabetes mellitus im Gegensatz zum M.p.p. bei anderen Primärkrankheiten schmerzhaft sei. Dieser Befund deckt sich auch mit den Ergebnissen von J. KULOWSKI und R. PERLMAN (1936), die bei 11 ihrer 33 Fälle eindeutige, und bei 10 fragliche Schmerzen im Krankheitsverlauf fanden und deshalb der Meinung entgegentraten, daß Schmerz der Diagnose M.p.p. widerspreche.

Immerhin konnten aber auch in 5 der eigenen Fälle Angaben über Sensibilitätsstörungen gefunden werden, und sehr wahrscheinlich wären es mehr Fälle mit Sensibilitätsstörungen, wenn die Angaben in weiteren 7 Fällen zu diesem Punkt festgehalten worden wären.
Es kann aber aus den eigenen Befunden gefolgert werden, daß Schmerzlosigkeit sicher nicht in jedem Fall, zumindest nicht bei jedem Diabetiker, ein das M.p.p. regelmäßig begleitendes Kennzeichen ist.

Auch das Fehlen der Achillessehnenreflexe erwies sich in den eigenen Fällen, bei denen sie 4 mal nicht vorhanden waren, als ein nicht regelmäßiges Symptom beim M.p.p., denn in 5 anderen der eigenen Fälle wurde ein regelrechtes Reflexverhalten beobachtet.

Dieser Befund läßt sich ebenfalls aus ätiologischer Sicht deuten, denn das Fehlen der ASR trat einmal bei RM-Trauma und einmal bei peripherer Nervenläsion auf, zweimal bei Diabetes, wobei in 1 Fall auch Sensibilitätsstörungen nachgewiesen werden konnten und damit das Vorhandensein einer diabetischen Neuropathie als zugrundeliegender ätiologischer Faktor wahrscheinlich war.

Über eine Knochenbeteiligung beim M.p.p. wurden in 9 eigenen Fällen keine Angaben gemacht, bei 2 Fällen wurde eine solche röntgenologisch bzw. in einem Fall auch histologisch nachgewiesen, in 3 Fällen konnte sie röntgenologisch ausgeschlossen werden. Dies erlaubt festzustellen, daß eine Knochenbeteiligung beim M.p.p. nicht unbedingt auftritt, aber eine mögliche Begleiterscheinung ist.

Die histologische Untersuchung des Operationspräparates in einem der eigenen Fälle bestätigt frühere Veröffentlichungen histologischer Untersuchungsergebnisse darin, daß es sich um eine unspezifische Entzündung des Knochens und der Weichteile handelt. Besonders charakteristische Veränderungen wie sie O. SCAGLIETTI (1931) und O. ROHLEDERER (1961) beschreiben, konnten nicht gefunden werden.

## 5. Geschlecht und Alter der M.p.p. Patienten

Mit dem gefundenen Verhältnis von 9 Männern gegenüber 5 Frauen bei den eigenen Fällen kann das Übergewicht der männlichen Patienten beim M.p.p. zwar bestätigt werden, es scheint aber bei weitem nicht so deutlich zu sein, wie das O. ROHIEDERER (1961) behauptet, der das M.p.p. 12 mal häufiger bei Männern als bei Frauen feststellte.
Ein Überwiegen der Frauen wie es von H. RODER und G. SEBASTIAN (1971) gefunden wurde steht im Widerspruch zu den Eigenbeobachtungen, bei denen auch bei den Diabetikern mit 5 Männern und 3 Frauen kein Überwiegen der Frauen gefunden wurde, was in der Studie von CL. HURIEZ und M.-Y. DUPRIEZ (1971) der Fall ist.

Das bei den Patienten mit M.p.p. in der Marburger Hautklinik ermittelte Durchschnittsalter von 55 Jahren beim Auftreten des M.p.p. stimmt gut mit den Aussagen von G. HOHMANN (1948), H. HERTEL (1942) und W. GERTLER (1973) überein.

Das Durchschnittsalter der 8 eigenen diabetischen Fälle von 59 Jahren liegt nahe bei den Untersuchungsergebnissen von M. PLAUCHU und Mitarbeitern (1972), die bei 55 Diabetikern ein Durchschnittsalter von 56 Jahren, und bei J. THIVOLET und H. PERROT (1970), die bei 11 Diabetikern ein Durchschnittsalter von 58 Jahren beim Auftreten des M.p.p. fanden.

Das Durchschnittsalter der 14 Diabetespatienten mit M.p.p. aus Tabelle I von rund 54 Jahren weicht etwas von den eigenen und den Ergebnissen der genannten Autoren ab.

## 6. Therapie des M.p.p. und Rezidive

Therapeutisch wurde in der Marburger Hautklinik in 12 Fällen konservativ vorgegangen und in 2 Fällen operativ und konservativ. Die verschiedenen therapeutischen Maßnahmen, die hierbei zur Anwendung gelangten, wurden bereits erwähnt.

Die Behandlungsdauer lag im Durchschnitt der 14 Fälle bei 37 Tagen und war damit ungefähr um die Hälfte kürzer als die von H. RODER und G. SEBASTIAN (1971) an der Dresdener Hautklinik gefundene. In diesem Zusammenhang scheint es wichtig zu betonen, daß von den 14 Marburger Fällen nur 4 geheilt entlassen werden konnten, wohingegen vielleicht bei den Fällen von H. RODER und G. SEBASTIAN (1971) ein größerer Teil der Patienten geheilt entlassen wurde, worüber aber diese Autoren keine Angaben machen.

Auf jeden Fall ist auch die Behandlungsdauer mit über 5 Wochen bei den Eigenbecbachtungen lang und scheint angesichts des bescheidenen Therapieerfolges W. GRABER und Mitarbeitern (1973) Recht zu geben, wenn sie darauf verweisen, daß im allgemeinen zuviel Zeit bei der Behandlung des M.p.p. mit konservativen Maßnahmen versäumt wird.
Allerdings konnte dieser Autor in seiner Arbeit bisher noch nicht eine längere Rezidivfreiheit bei seinen erfolgreich operativ behandelten diabetischen M.p.p. angeben.

Berücksichtigt man andererseits bei den 4 als geheilt

entlassenen Marburger Patienten, daß 2 davon ein Rezidiv bekamen, so wird damit einerseits der Therapieerfolg insgesamt noch kleiner und ein weiteres sehr wesentliches Charakteristikum des M.p.p. - nämlich die Neigung zum Rezidiv - bestätigt.

Bei den in der Marburger Hautklinik in 2 Fällen angewandten operativen Behandlungsmaßnahmen wurde einmal durch Excision des erkrankten Weichteilgewebes und Resektion des mitbefallenen Knochens eine Heilung erzielt, der aber ein Rezidiv folgte.
Im anderen Fall wurden punch grafts aus der Fußsohle auf den Defekt gesetzt und Epithelbrei nach KLEIN angewendet, ohne daß eine Heilung erzielt werden konnte.

Auch unter den konservativen Maßnahmen, die in der Marburger Hautklinik angewendet wurden, war offensichtlich keine besonders geeignete mit der allein Heilungserfolge erzielt wurden.

In unserem 4. Fall wurde ein M.p.p. der linken Ferse, das nach einem peripheren Nerventrauma aufgetreten war, mit Bettruhe, Entfernung der stark hyperkeratotischen Umgebung, lokaler Anwendung von Granugenol-Öl im Bereich des Ulcus und Auftragen von 1 %iger wässriger Sol. Pyoktanini in der Umgebung, völlig zur Abheilung gebracht, dagegen konnten mit diesen Maßnahmen in einigen anderen Fällen kein Erfolg erzielt werden.

Ebenso verhält es sich mit unserem 13. Fall, bei dem das M.p.p. auch völlig heilte, obwohl nur konservative Maßnahmen, wie Diabeteseinstellung und Diät sowie lokale

Anwendung von Cicatrex Puder benutzt wurden, die in unseren anderen Diabetesfällen das M.p.p. nicht zum Heilen brachten.

Die Vielfalt der bei uns versuchten Therapieformen spiegelt wie auch die zahllosen Therapievorschläge in der Literatur wider, daß es noch keinen sicheren und zuverlässigen Weg gibt, die Heilung eines M.p.p. zu erreichen.
Andererseits ist auch bei einer Erkrankung von polyätiologischem Charakter wie dem M.p.p. die große Zahl der verschiedenen eingeschlagenen Behandlungswege verständlich.

Zusammenfassend muß bei Betrachtung der in der Marburger Hautklinik bei 14 M.p.p.-Patienten erzielten Therapieresultate leider festgestellt werden, daß die Ansicht von O. NORDMANN (1942) und E. HERTEL (1942), die Behandlung des M.p.p. sei sehr undankbar, ja fast immer erfolglos, trotz weiterentwickelter Therapieformen noch immer gültig zu sein scheint.

Bei den Folgerungen, die aus den eigenen Ergebnissen und deren Vergleich mit Beiträgen aus der Literatur gezogen werden können, muß zunächst die Forderung nach weiteren Untersuchungen an anderen Dermatologischen Kliniken in der Bundesrepublik Deutschland gestellt werden, da die eigenen Zahlen als Folge der Seltenheit des untersuchten Krankheitsbildes klein sind und vergleichbare Zahlen aus größeren Untersuchungen in der Bundesrepublik Deutschland fehlen. Da auch den internationalen Beiträgen zumeist ein kleines Krankengut

zugrundeliegt, sollten die gefundenen Daten vorläufig nur in ihrer Tendenz als gültig betrachtet werden.

Zur Erreichung von - für die weitere Diskussion nützlichen Resultaten,- sollten künftige Untersucher möglichst zu allen in diesem Beitrag erarbeiteten Punkten Ergebnisse suchen, damit mehr, umfassenderes und besser vergleichbares Material zur Beurteilung verschiedener Aspekte in der Problematik des M.p.p. herangezogen werden kann.

Da sich das Krankheitsbild des M.p.p. im Laufe der letzten Jahrzehnte sowohl im Hinblick auf seine Ätiologie als auch seine Erscheinungsformen, Symptome und Komplikationen gewandelt hat, sind auch deshalb weitere neue Ergebnisse zur Überprüfung der Gültigkeit früherer Aussagen über das M.p.p. erforderlich.

Aus der Tatsache, daß früher einmal bedeutende Primärerkrankungen des M.p.p. wie die Syringomyelie und die Tabes dorsalis heute weit in den Hintergrund getreten sind und die zahlenmäßig bedeutendste Ersterkrankung des M.p.p. zumindest in Frankreich und der Bundesrepublik Deutschland heute der Diabetes mellitus zu sein scheint, folgt die Forderung, daß diesem in Zukunft als Primärerkrankung des M.p.p. besondere Beachtung zukommen sollte.
Dies bedeutet insbesondere, daß man beim Auftreten eines M.p.p. bei einem Patienten unbedingt zunächst die Frage des Vorhandenseins eines Diabetes mellitus abklären sollte, andererseits beginnende Blasen-,

Schwielen- und Ulcusbildungen am diabetischen Fuß aufmerksam beobachten und prophylaktische bzw. therapeutische Maßnahmen frühzeitig einleiten sollte.

Prophylaktische Maßnahmen zur Verhinderung des Auftretens eines M.p.p. bei Diabetespatienten sollten insbesondere beim Vorhandensein weiterer begünstigender Momente wie Fußdeformitäten, Adipositas und großen beruflichen Belastungen der Füße, ergriffen werden.

In jedem Fall sollte die einem M.p.p. zugrundeliegende Primärerkrankung - schon im Hinblick auf die therapeutischen Konsequenzen - nach Möglichkeit frühzeitig gesucht und festgestellt werden.
Bei der großen Zahl von möglichen Ersterkrankungen ist dies in der Praxis sicher nicht bei jedem Patienten nur mit routinemäßigen Methoden erreichbar, weshalb eine verstärkte interdisziplinäre Zusammenarbeit der betroffenen Fachrichtungen anzustreben ist.

Bei der Untersuchung von M.p.p.-Patienten sollten künftig auch vermehrt und ausführlicher neurologische und angiologische Befunde erfaßt werden, damit die Wertigkeit von neuropathischen und angiopathischen Komponenten z.B. beim diabetischen M.p.p. genauer erkannt, und damit auch Pathogenese, klinisches Bild, Symptome und Therapie des M.p.p. unter Bezug auf die eine oder andere Komponente besser beurteilt werden können.

Das klinische Bild des Mal perforant betreffend läßt sich gegenüber den Darstellungen aus Afrika und Indien und

den Beschreibungen aus zahlreichen früheren Arbeiten feststellen, daß das M.p.p. bei unserem Krankengut nicht so häufig in seiner voll ausgeprägten Form als tief in trophisch alteriertes Gewebe bis auf Knochen und Sehnen penetrierendes Ulcus angetroffen wird, sondern vermehrt in einem früheren Stadium gesehen wird.
Infolgedessen werden auch Knochenbeteiligungen und Komplikationen des M.p.p. seltener angetroffen.
Es soll aber gerade deswegen vor der Gefahr gewarnt werden, daß der Untersucher durch die weniger stark ausgeprägten Formen des M.p.p. dazu verleitet wird, die tatsächliche Schwere der Erkrankung zu unterschätzen und nicht energisch und frühzeitig genug therapeutisch einzugreifen.

Die zahllosen Therapievorschläge in der Literatur und die verschiedenen auch in der Marburger Hautklinik angewandten Therapieformen sind einerseits Folge des polyätiologischen Charakters des M.p.p., andererseits Beweis für die Unzulänglichkeit der angewandten Maßnahmen.

Daher ist es unbedingt erforderlich, die Therapie des M.p.p. zu verbessern, wobei gerade angesichts der langen Dauer und kleinen Erfolge rein konservativer Therapieformen und der ermutigenden Ergebnisse von W. GRABER und Mitarbeitern (1973) mit der Excision des M.p.p. - sogar bei Diabetespatienten - künftig häufiger auch operative Maßnahmen angewendet werden sollten.

Die Kombination konservativer und operativer Methoden

erscheint besonders geeignet für das Bemühen, die zugrundeliegende Primärerkrankung zu behandeln, Cofaktoren auszuschalten und Rezidive zu verhindern.
Auch hierzu sollte künftig eine noch weiter verbesserte interdisziplinäre Zusammenarbeit von Chirurgen, Orthopäden, Neurologen und Dermatologen angestrebt werden.

Die kleinen Therapieerfolge und die Häufigkeit von Rezidiven bei den Fällen in der Literatur und bei den Marburger Patienten bestätigen den eigentümlichen Charakter des M.p.p. ganz besonders deutlich und rechtfertigen überzeugend die Aufrechterhaltung seiner wenig bekannten Benennung, da die Kenntnis der mit diesem Namen verbundenen Eigenart der Krankheit eine wesentliche Voraussetzung dafür ist, den Behandelnden vor Fehleinschätzungen dieses seltenen Krankheitsbildes und damit den Patienten vor dem oft jahrelangen Bestehen eines M.p.p. oder immer wiederkehrenden Rezidiven wirkungsvoller zu bewahren.

# IV. ZUSAMMENFASSUNG

Aus der Literatur der vergangenen 40 Jahre wurden Beiträge über das M.p.p. zusammengefaßt und miteinander verglichen, wobei zahlreiche unterschiedliche, teilweise sogar widersprüchliche Aussagen und Ergebnisse gefunden wurden.

Um mehr Zahlenmaterial über bestimmte, das M.p.p. betreffende Fragen zu bekommen, wurden aus Arbeiten der internationalen Literatur, in denen über wenige oder einzelne Fälle berichtet wurde, die in den Statistiken bisher nicht berücksichtigt wurden, 80 Fälle in einer Tabelle zusammengetragen und ausgewertet.

Da Untersuchungen eines größeren Krankengutes aus der Bundesrepublik Deutschland fehlten, sollte mit Ergebnissen aus der Dermatologischen Klinik in Marburg ein Beitrag zu offenen oder umstrittenen Fragen über das M.p.p. erbracht werden, wobei besonders die Häufigkeit des Vorkommens des M.p.p., die Art und zahlenmäßige Bedeutung der ihm zugrundeliegenden Primärerkrankungen, die Lokalisation des M.p.p., das Auftreten von Schmerzen, Sensibilitätsstörungen und Komplikationen, das Alter und Geschlecht der Patienten, die angewandten therapeutischen Maßnahmen und die Rezidivhäufigkeit berücksichtigt wurden.

Unter 39.439 Krankenblättern von in der Dermatologischen Klinik und Poliklinik Marburg in den Jahren 1945 bis 1976 stationär behandelten Patienten, wurden nur 14 Fälle mit einem M.p.p. gefunden.

Damit konnte die Seltenheit des untersuchten Krankheitsbildes bestätigt werden.

Als Folge der Seltenheit dieser Erkrankung konnte aus den weiteren bei dem Marburger Krankengut ermittelten Daten nur eine Tendenz erkannt werden.

So scheint den früher im Vordergrund der Ätiologie gestandenen Primärerkrankungen wie der Syringomyelie und der Tabes dorsalis keine zahlenmäßig große Bedeutung mehr zuzukommen.

In über der Hälfte der Fälle - bei 8 der 14 Patienten - wurde ein Diabetes mellitus als zugrundeliegende Ersterkrankung gefunden, der damit die bei weitem wichtigste Primärerkrankung war.

Weiterhin konnte festgestellt werden, daß sich neben den Veränderungen in der Ätiologie auch das klinische Bild des M.p.p. insofern gewandelt hat, als es in seiner voll ausgeprägten Form mit allen begleitenden charakteristischen Kennzeichen bei unserem Krankengut seltener vorkam.

Die auffallend häufige Lokalisation des M.p.p. im Vorfußbereich und hier besonders in der Region des 1. Strahls, die in vielen Literaturbeiträgen betont wird, konnte auch bei den Marburger Patienten gesehen werden.

Das bei den eigenen Fällen ermittelte Durchschnittsalter von 55 Jahren bei den Männern und 63 Jahren bei den Frauen stimmt ungefähr mit den Literaturangaben überein und unterstreicht, daß es sich beim M.p.p. um eine Erkrankung im

höheren Lebensalter handelt.

Dagegen konnte - das Geschlecht der Patienten betreffend - kein so deutliches Überwiegen der Männer gefunden werden, wie in einigen früheren Studien.

Trotz zahlreicher verschiedener angewandter Therapieformen waren die Therapieerfolge bei den Marburger Patienten bescheiden, da nur 4 Heilungen erreicht wurden, wobei in 2 dieser Fälle ein Rezidiv auftrat.

Besonders hierin zeigte sich die Eigenart dieses seltenen Krankheitsbildes zu dessen besserer Bewertung und erfolgreicherer Behandlung weitere Ergebnisse aus künftigen Untersuchungen beitragen sollten.

## V. LITERATURVERZEICHNIS

ANDERSEN, J.: Plantar ulcers in leprosy. Their Pathogenesis and Natural History and their Therapy and Prevention. Lepr. Rev., 32, 16-27, 1961

ANDRE, M-J.: Sur un syndrome compressit de la queue de cheval (neurinom) avec mal perforant du talon. Acta Neurol. Belg., 51, 9-16, 1951

ANDRE, M.-J., GOETHALS, J.: Maux perforants plantaires unilateraux succedant a un syndrome vasculaire chronique par le froid. Action bienfaisante d une intervention sur le sympathique lombaire. Acta Neurol. Belg., 53, 25-36, 1953

BELSER, F.: Der neuropathisch-diabetische Fuss - die diabetische Osteoarthropathie. Praxis, 35, 1088-95, 1969

BOGAERT, L.: Sur les arthropathies mutilantes des extremites inferieurs et leurs rapports avec la syringomyelie. Presse Med. 48, 1026-30, 1940

BORTOLOTTI, E.: Contributo alla cura e ezipatogenesi del mal perforante plantare. Minerva Chir., 17, 547-53, 1962

BUREAU, Y., DELAUNAY, JARRY et BARRIERE: Acropathie mutilante des pieds pseudo-syringomyelique. Bull. Soc. franc. de dermat. et syph., 61, 176-78, 1954

BURMAN, M., PERLS, W.: The weight stream in Charcot disease of joints. The cure of perforating ulcer of the foot. Bull. Hosp. Joint. Dis., 19, 31-46, 1958

CHANIAL, G., IUGAND, A.: Endomegapied acec maux perforants. Bull. Soc. franc. de dermat. et syph. 46, 206-10, 1939

CHAUDHURRY, D.: Spina bifida occulta causing plantar ulceration. Lepr. Rev., 41, 236-37, 1971

CURRIER, D.: Neurotrophic ulcers of the foot. Corrective shoes for Leprosy. Phys. Ther. Rev., 39, 674-77, 1959

DAUBRESSE, J.-L.: A propos de trois cas d ulceration torpide des pieds a type de mal perforant. Arch. Belg. Dermatol., 14, 104-8, 1958

DIONIS DU SEJOUR, P., GURFINKEL: Note sur un cas de capillarite traite par la sympathicectomie.
Bull. et mem. Soc. nat. de chir., 60, 1071-73, 1934

ELBAZ, J., VILAIN, R.: La necrose dans les maux perforants plantaires. Etiopathogenie et traitment.
Ann. Chir. Plast., 14, 60-2, 1969

ELBAZ, J., VILAIN, R., CETOCHINE, F.:
Le mal perforant plantaire:
Pathogenie, prophylaxie et traitment.
La place du lambeau sensible dans la therapeutique.
Ann. Chir., 21, 295-301, 1967

FLANDIN, CH., RAGU, J.: Mal perforant plantaire gueri en deux mois par les injections intraveineuses du complexe chaulmoogra - cholesterol chez une lepreuse traite depuis dix ans par les therapeutiques classiques.
Bull. et mem. Soc. med. d. hop. de Paris, 53, 734-37, 1937

FRITSCHI, E., BRAND, P.: The place of reconstructive surgery in the prevention of foot ulceration in leprosy.
Int. J. Lepr., 25, 1-7, 1957

GERTLER, W.: Systematische Dermatologie und Grenzgebiete, Band I, II, III, VEB Georg Thieme Leipzig, 1973

GRABER, W., HÄFLIGER, M., PANIZZON, R.: Chirurgische Therapie des diabetischen Malum perforans. Praxis, 62, 1405-9, 1973

GRABOWSKA, H., BURAKOWSKI, Z.: Wrzod drazacy stopy w przebiegu cukrzycy (Perforating plantar ulcer in the course of diabetes), Wiad. Lek., 24, 1475-78, 1971

GOURIOU, E., AUDOYE, H., CHEVALLIER, L.: Un cas nouveau de lipomatose symetrique associee a un double mal perforant plantaire. Bull. et mem. Soc. med. d. hop. de Paris, 53, 1212-20, 1937

GUIRAUD, P., MICUCCI, M., OUDOT, G.: Syndrome polyneuritique de Korsakoff avec mal perforant plantaire. Ann. Med. Psychol. (Paris), 97, 243-45, 1939

HERTEL, E.: Malum perforans, Med. Klin., 38, 461-63, 1942

HOHMANN, G.: Malum perforans pedis.
"Fuss und Bein. Ihre Erkrankungen und deren Behandlung."
4. Auflage, Verlag von J.F. Bergmann, 440-44, 1948

HOHMANN, G.: Zur Behandlung torpider und trophischer Geschwüre an Unterschenkel und Fuß.
Arch. f. Orthop. Unfallchir., 45, 654-59, 1953

HURIEZ, CL., DUPRIEZ, M.-Y.:
Evolution du probleme des maux perforants plantaires (d apres 75 observations personelles, 1945-1970).
Ann. Dermatol. Syphiligr. (Paris), 98, 361-76, 1971

JUGHENN, H., KRÜCKE, W., WADULLA, H.:
Zur Frage der familiären Syringomyelie. (Klinisch-anatomische Untersuchungen über "familiäre neuro-vasculäre Dystrophie der Extremitäten").
Arch. Psychiatr. Nervenkr., 182, 153-76, 1949

KERN, H.: Treatment of perforating ulcers of the foot complicated by diabetes and peripheral vascular disease.
South. Med. J., 41, 14-21, 1948

KULOWSKI, J., PERLMAN, R.:
Skeletal changes in Malum perforans pedis.
Arch. Surg., 32, 1-21, 1936

LANGUILLON, J., BOURREL, P., BOISSAN, R., PICARD, P.:
Contribution a l etude des perforantes plantaires lepreux. Distribution, etiologie, pathogenie, complications et traitment.
Med. Trop. Marseille, 20, 219-55, 1960

LAVIRON, P., BEYTOUT, D.:
Le traitment des perforantes et ulceres lepreux par les dihydroalcaloides de l ergotoxine.
Med. Trop. Marseille, 18, 267-72, 1958

LAVIRON, P., KERBASTARD, P.-A.:
Note preliminaire sur le traitment des maux perforants et ulceres lepreux par le dehydrocholate de sodium.
Bull. Soc. Pathol. Exot., 48, 129-33, 1955

LAURET, L., KERBASTARD, P.:
Traitment des rhagades, ulceres et perforantes lepreux par l association d acide trichloracetique et d acide salicylique.
Med. Trop. Marseille, 16, 83-92, 1956

LEVERNIEUX, J., CHERVONAZ, D., SEZE, S.:
Apparition d un mal perforant plantaire au cours d une sciatique paresiante S 1
Rev. Rhum. Mal. Osteoartic., 31, 740-41, 1964

MARCHAND, L., DUPONY, R.:
Polynevrite alcoolique avec maux perforants. Etat dementiel. Ictus. Syndrome pseudobulbaire. Hyperalbuminose rachidienne.
Ann. Med. Psychol. (Paris), 97, 47-51, 1939

MARINELLO, A.: Male perforante plantare curato con necrormoni placentari.
Minerva Med., 1, 596-97, 1953

MARTY, J.: la sympathectomie periarterielle dans le traitment des ulceres de la lepre nerveuse.
Bull. Soc. Path. Exot., 31, 199-201, 1938

MAY, E., FAULONG, M., KIPFER, M.:
Deux observations d hypertrophie des gros orteils avec double mal perforant plantaire. Association d adeno-lipomatose symetrique.
Bull. et mem. Soc. med. d. hop. de Paris, 53, 398-402, 1937

MICHAELIDES, P., MILLER, S.:
Mal perforans secondary to syringomyelia.
Arch. Dermatol., 98, 675-76, 1968

MUCHA, V.: Nekrosen, Gangrän, Geschwüre.
In Handbuch der Haut und Geschlechtskrankheiten,
herausgegeben von J. Jadassohn, VI, 2, 300-35, 1928
Berlin, Verlag von Julius Springer 1928

MUIR, E.: Treatment of perforating ulcers of the foot.
Lepr. Rev., 14, 45-53, 1943

NICOLAS, J., PETOURAUD, CH., CHANIAL, G.:
Megapied avec maux perforants chez un tabetique fruste.
Bull. Soc. franc de dermat et syph., 42, 371-73, 1935

NORDMANN, O.: Die Behandlung des neuropathischen Fußgeschwürs mit Verlagerung sensibler Nerven.
Chirurg, 14, 116-22, 1942

PLAUCHU, M., PHILIPPE, I., NOVE-JOSSERAND, G., HALLACQ, A., BOURNE, R., VALANCOGNE, CH., CHOLLETT, A., PAFFOY, J.:
Le mal perforant plantaire diabetique.
Lyon med., 228, 137-44, 1972

POMME, B., RAYMOND, P.:
A propos d un mal perforant plantaire.
Bull. Soc. franc. de dermat. et syph., 42, 1047-49, 1935

PRICE, E.: Studies on plantar ulcers in leprosy.
Lepr. Rev., 30, 98-105, 1959

PRICE, E.: Studies in plantar ulcer in leprosy.
IV Etiology of plantar ulcers.
Lepr. Rev., 30, 242-48, 1959

PRICE, E.: Studies on plantar ulceration in leprosy.
IV The management of plantar ulcers.
Lepr. Rev., 31, 159-71, 1960

PRICE, E.: Studies in plantar ulcer. VII The result of treatment of plantar ulcer.
Lepr. Rev., 33, 193-201, 1962

PRICE, E.: The prevention of plantar ulcer in leprosy.
Lepr. Rev., 34, 16-25, 1963

PRICE, E.: The etiology and natural history of plantar ulcer.
Lepr. Rev., 35, 259-66, 1964

REPOND, A.: Un cas de psychose de Korsakoff avec ulcere perforant et pleuresie a la suite d une intoxication par l heroine.
Ann. Med. Psychol. (Paris), 95, 684-86, 1937

REY, A.: Le traitment du Mal perforant plantaire diabetique par la neurolyse du nerf tibial posterieur.
Ann. Chir. Plast., 16, 311-13, 1971

RODER, H., SEBASTIAN, G.:
Zur Ätiologie des Malum perforans pedis.
Dermatol. Monatsschr., 157, 356-60, 1971

ROHIEDERER, O.: Das Malum perforans.
In Handbuch der Orthopädie, herausgegeben von G. Hohmann, Hackenbroch, Lindemann, IV 2, 1317-21, 1961
Georg Thieme Verlag Stuttgart 1961

ROSS, W.: Etiology and treatment of plantar ulcers.
Lepr. Rev., 33, 25-40, 1962

SAGHER, F., FRANCO, S.:
Grenz (infra-roentgen) rays; effect on leprous infiltrations; attempt to influence facies leontina and perforating ulcer of foot by roentgen rays of long wavelength.
Fontilles, 2, 166-71, 1948

SANCHIS-PERPINA, V.: Ulcus perforans pedis und Sympathicus-Nervensystem.
Arch. f. klin. Chir., 185, 682-704, 1936

SCAGLIETTI, O.: Klinik und Pathologie des Malum perforans mit besonderer Berücksichtigung der Skelettveränderungen.
Arch. Orthop. Unfallchir., 30, 392-434, 1931

SEZE, S., FOURCADE, A.:
Acropathie ulcero-mutilante non familiale (maux perforants avec metatarso-phalangienne)
Bull. et mem. Soc. med. d. hop. de Paris, 61, 330-32, 1945

SHUMAN, A.: Malum perforans in a young girl with spina bifida.
J. Am. Podiatry Assoc., 60, 248-49, 1970

SUSMAN, I.: Some results of the treatment of plantar ulcers with Polybacctrin and Cicatrin.
Lepr. Rev., 38, 213-20, 1967

SYNDER, G., EDGERTON, M.:
The principle of the neurovascular flap in the managment of ulcerated anaesthetic weightbearing areas of the lower extremity.
Plast. Reconstr. Surg., 36, No. 5, 518-28, 1965

THIVOLET, J., PERROT, H.: A propos de 32 cas de maux perforantes plantaires. Considerations etiologiques, cliniques et pathogeniques.
Bull. Soc. franc. de dermat. et syph., 77, 435-37, 1970

TOCANTINS, L., REIMANN, H.:
Perforating ulcers with osseus atrophy in family with other evidences of dysgenesis (harelip, cleft palate); instance of propable myelodysplasia.
J.A.M.A., 112, 2251-55, 1939

YOSIPOVITCH, Z., SHESKIN, J.:
Subcutaneous Achilles tenotomy in the treatment of perforating ulcer of the foot in leprosy.
Int. J. Lepr., 39/2, 631-32, 1971

DANKSAGUNG

Herrn Prof. Dr. med. H.C. FRIEDERICH, Direktor der Dermatologischen Klinik und Poliklinik Marburg, danke ich sehr herzlich für die freundliche Überlassung des Themas und seine hilfreiche Unterstützung bei der Durchführung dieser Arbeit.

Folgende Professoren und Dozenten waren meine akademischen Lehrer:

Ahrens, Amon, Assiz, Aurich, Baltzer, Barg, Bernhardt, Bode, Braasch, Castenholz, Collmann, Dehnicke, Dennhardt, Dimroth, Fruhstorfer, Gremmels, Haberich, Hennis, Hensel, Hering, Heubel, Heuser, Jahn, Janke, Karlson, Klappert, Klein, Koecke, Lauer, Ludwig, Maroske, Merz, Niemeyer, Oehmig, Petry, Pfütz, Richter, Rohen, Rupec, Seifart, Schienbein, Schiff, Schmidt, Schmitz-Moormann, Schnell, Spröggel, Stark, Thorn, Walcher, Wetzel.

# L E B E N S L A U F

Am 28. April 1951 wurde ich, Stephan Johannes Gokel, als viertes Kind des Chirurgen Dr. med. Willy Gokel und seiner Ehefrau Maria in Mannheim geboren.

Ab Ostern 1958 besuchte ich in Mannheim die Volksschule, von 1962 bis 1970 das humanistische Karl - Friedrich Gymnasium, wo ich im Juni 1970 die Reifeprüfung ablegte.

Zum Wintersemester 1970/71 immatrikulierte ich mich an der Philipps-Universität Marburg für das Studium der Zahnheilkunde.
Die naturwissenschaftliche Vorprüfung legte ich hier im Sommersemester 1971, die zahnärztliche Vorprüfung im Sommersemester 1973 ab.

Die zahnärztliche Prüfung bestand ich in Marburg im August 1976.

Seit dem 1.2.1977 leiste ich als wehrpflichtiger Sanitätsoffizier der Bundeswehr meinen 15-monatigen Grundwehrdienst ab.